TÉCNICA PASO A PASO

RODERO D.
Hospital “La Fe”. Valencia
RODERO ASTABURUAGA C.
Hospital Francés de Borja. Gandia (Valencia)

Rodero Astaburuaga C: Hernia de Hiato. Técnica de Nissen por laparoscopia. Seclaendosurgery.com (en linea) 2010, nº 33. Disponible en Internet. http://www.seclaendosurgery.com/index.php?option=com_content&view=article&id=94&Itemid=92. ISSN: 1698-4412

Hernia de Hiato. Técnica de Nissen por laparoscopia

La hernia de hiatus se define como un prolapso de la parte superior del estómago que emigra hacia el torax a través del hiatus esofágico del diafragma. Condiciona habitualmente la existencia de reflujo gastroesofágico por un defecto anatómico o funcional del mecanismo de contención en la transición esófago gástrica.

Cuando existe inflamación del esófago los síntomas mas molestos son el ardor, que es la sensación de quemazón detrás del esternón y que sube hasta la garganta, siendo mas intenso al acostarse o agacharse. El otro síntoma es dolor al paso de los alimentos hacia el estómago. Otros síntomas pueden ser: pseudodolor cardiaco, nauseas, tos, asma.

Estudios diagnósticos

Con una simple radiografía de torax se puede descubrir una masa con consistencia de tejidos blandos en el mediastino posterior, con un nivel hidroaéreo en el caso de grandes hernias. Los estudios con medios de contraste baritados son mas definitorios descubriendo la existencia de pliegues gástricos por encima del diafragma. El esofagograma también es útil para el diagnóstico de un esófago corto.

La endoscopia detecta la localización de la linea de transición esofagogástrica, que se encuentra a menos de 2 cm por encima del hiatus diafragmático, de tal manera que una distancia mayor entre estas estructuras indica la presencia de una hernia de hiatus. La endoscopia es fundamental para conocer el grado de esofagitis.

Otros estudios como la phmetría de 24 h y la manometría son fundamentales para el diagnóstico del RGE asociado a la hernia hiatal .La manometría determina la localización, tamaño y presión del esfinter esofágico inferior (EEI) y puede descartar trastornos de la motilidad esofágica previo al tratamiento quirúrgico.

1-Colocación de la aguja de Verres en el punto medio de la distancia xifoides-ombligo y conexión con el equipo de insuflación, para la realización del neumoperitoneo

2- Inserción del primer trocar de 10 mm, después de la extracción de la aguja de Verres, para la introducción de la óptica conectada a la cámara del equipo laparoscópico

3- Visión después del primer trocar, de la señalización de los puntos de introducción del resto de los trocares de trabajo y separación, tomando como referencia el xifoides y los dos rebordes costales

4- Colocación de los cinco trocares en el compartimento supramesocólico, el central para la óptica, los dos latero-mediales, como canales de trabajo, el de la línea mediaxilar derecha para tracción del fundus gástrico, y el subxifoideo como puerta de separación del lóbulo hepático izquierdo

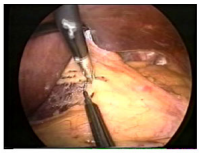

5- Inicio de la liberación con electro bisturí de la pars condensa del epiplón gastro-hepático y de la membrana freno-esofágica sobre la cara anterior del esófago abdominal

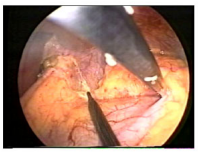

6- Liberación completa de la membrana freno-esofágica, llegando hasta el ángulo de His y el fundus gástrico.

Se visualiza la cara anterior del esófago.

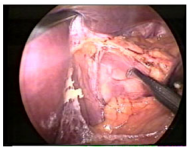

7- Disección y liberación del pilar derecho del diafragma, para la entrada en la ventana posterior del esófago, sobre la base del pilar izquierdo

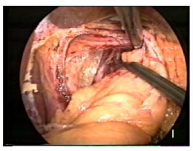

8- Liberación completa de los dos pilares del hiatus e inicio de la apertura de la ventana posterior, para la disección completa del esófago abdominal y colocación del fundus gástrico

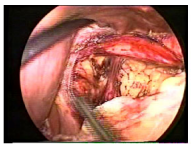

9- Completada la disección de los pilares y de la apertura de la ventana posterior, se visualizan las estructuras del hipocondrio izquierdo, como el fundus gástrico y el epiplón gastroesplénico y sobre todo tres o cuatro cm de esófago abdominal completamente libre

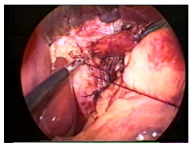

10- Sutura de los pilares diafragmáticos por detrás del esófago con puntos entrecortados, tutorizando la luz del esófago con sonda de Fouchet

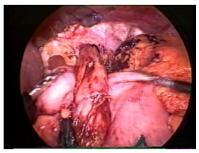

11- Fundus del estómago pasado por detrás del esófago para la realización de la funduplicatura de 360 grados, previa maniobra de "limpiabotas" antes de la sutura con puntos entrecortados

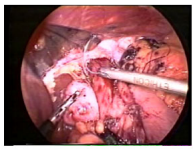

12- Sutura de la funduplicatura para cierre completo del fundus gástrico sobre la circunferencia esofágica, con puntos entrecortados, anclando alguno en la cara anterior del esófago

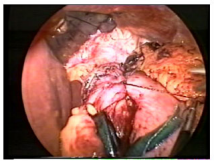

13- Visión del estado final de la funduplicatura de Nissen de 360 grados, que debe ser corta y "floppy" sobre la circunferencia del esófago abdominal, para controlar el reflujo