PIELOPLASTIA LAPAROSCÓPICA

Dr. Manuel Ruíz Serrano
Hospital Universitario Río Hortega (Valladolid)

La pieloplastia está indicada en los casos de obstrucción de la union pieloureteral (OUPU). Es la técnica de elección, por obtenerse buenos resultados aproximadamente en el 90% de los casos a largo plazo.

Inicialmente, con el paciente en posición de litotomia, se coloca un catéter ureteral 7 Ch de extremo abierto hasta la proximidad de la unión pieloureteral para poder introducir de forma retrógrada una guia metálica que permita la introducción de un catéter doble J de forma anterógrada una vez realizada la anastomosis.

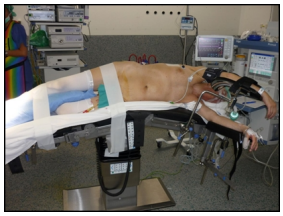

Fig. 1 - El paciente se coloca en decúbito lateral de 90º con un leve Trendelenburg (Fig. 1).

Fig. 2 Se utilizan 4º puertos (Fig. 2).

Técnica quirúrgica

forma opcional un 4º puerto (Fig. 2).

La técnica habitualmente utilizada es pieloplastia demembrada según técnica de Anderson-Hynes , al obtenerse buenos resultados en el 88-100% de los casos, dependiendo si se utilizan criterios subjetivos (sintomáticos) u objetivos (radiológicos).

La via de abordaje más utilizada es la via transperitoneal, al disponer de mayor espacio para actuar. Para crear el neumoperitoneo, habitualmente se utiliza un trocar de Hasson.

Disección de la unión pieloureteral (Fig. 3)

Se realiza una incisión en el espacio parietocólico para desplazar el colon medialmente y se diseca el polo inferior del riñón y la pelvis renal. Si se identifica un vaso polar, se diseca. Se debe liberar la pelvis renal y la unión pieloureteral de todas sus adherencias adyacentes.

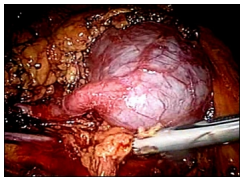

Fig. 3

Extirpación de la unión pieloureteral (Fig. 4)

- Se secciona el uréter por debajo de la unión pieloureteral de forma oblicua para dejarlo espatulado en su borde superior. Se amplia con las tijeras hasta conseguir una espatulación de aproximadamente 1 cm. En el caso de existir un vaso polar inferior, se moviliza a un plano posterior al que corresponderá a la anastomosis.

- Se secciona longitudinalmente en sentido oblicuo el borde medial de la pelvis renal por encima de la estenosis ureteral para conseguir una apertura de al menos 1 cm. En el caso de pelvis muy redundantes, se puede realizar una resección algo mas amplia de la pelvis, aunque se debe tener cuidado en no resecar demasiado (una resección excesiva puede ocasionar un ascenso de la pelvis que dificulte su cierre posterior).

Una vez extirpada la unión pieloureteral estenótica, se extrae por un trocar para su estudio anatomopatológico.

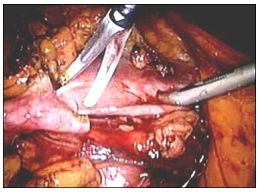

Fig. 4

Sutura de la cara anterior de la unión pieloureteral (Fig. 5)

- Para realizar la anastomosis, se utiliza poliglicólico 4-0. El primer punto se da de fuera adentro en el vértice inferior de la apertura piélica, pasándolo a continuación de dentro afuera

por el vértice de la espatulación realizada en el ureter.

Este punto constituye el extremo más caudal de la anastomosis a realizar, iniciandose a continuación una sutura continua en sentido proximal de la cara anterior de la anastomosis, pasando la aguja de fuera adentro en la pelvis y de dentro a fuera en el uréter.

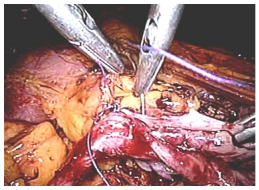

Fig. 5

Colocación anterógrada del cateter doble J

- Finalizada la sutura de la cara anterior, se introduce un cateter doble J de forma anterógrada. Para ello, se extrae por el puerto más craneal una guia metálica que es introducida retrogradamente a través del cateter ureteral colocado al inicio de la intervención (Fig. 6).

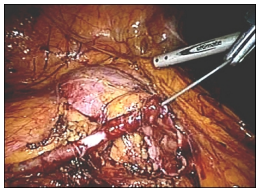

Fig. 6

Tras retirar el cateter ureteral, el paciente permanece “enhebrado” con la guia. Mientras se

mantiene tensa la guia, se introduce un catéter doble J de 7-8 Ch y 26-28 cm de longitud por su extremo más afilado hasta que el extremo más superior queda en la pelvis renal.

A continuación se retira la guia mediante tracción de su extremo inferior por la uretra por un ayudante. Durante su retirada, para evitar que el catéter se desplace hacia abajo, se fija el extremo superior con una pinza de agarre.

- Una vez retirada la guia metálica, se introduce y ajusta la curva alta del catéter en el interior de la pelvis renal mediante dos pinzas (Fig. 7).

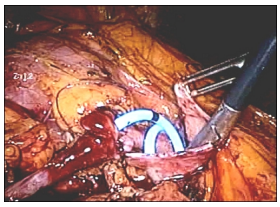

Fig. 7

Sutura de la cara posterior de la unión pieloureteral
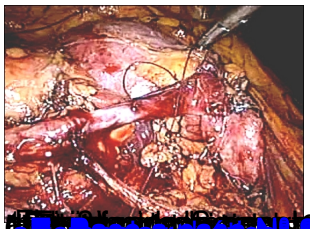
- A continuación se inicia la sutura de la cara anterior de la anastomosis, pasando la aguja primero por la pelvis de fuera adentro y seguidamente por el uréter de dentro afuera (Fig. 8).