TRATAMIENTO DEL DIVERTÍCULO DE ZENKER POR NOTES.

Abdel-lah Mohamed A, Muñoz Herrera A, Parreño Manchado F, Pina Arroyo J, Gómez González J, Blanco Pérez P, Gómez Alonso A.

Hospital Universitario de Salamanca

E-mail: baomar@ono.com

CITAR COMO:
Abdel-lah Mohamed A, Muñoz Herrera A, Parreño Manchado F, Pina Arroyo J, Gómez González J, Blanco Pérez P, Gómez Alonso A. - TRATAMIENTO DEL DIVERTÍCULO DE ZENKER POR NOTES - Seclaendosurgery.com (en linea) 2011, nº 35. Disponible en Internet: http://www.seclaendosurgery.com/index.php?option=com_content&view=article&id=136&Itemid=130. ISSN: 1698-4412

RESUMEN

Introducción. El divertículo de Zenker (DZ) es un proceso relativamente frecuente que produce una molestia importante en el paciente sometido a disfagia, desnutrición y broncoaspiración recurrente. Nuestro objetivo es presentar la técnica de diverticulostomía endoscópica a través del orificio bucal y la orofaringe con endograpadora lineal vascular, como alternativa a la

técnica abierta.

Método. Estudio prospectivo de 24 pacientes afectos de divertículo de Zenker, sometidos al tratamiento por diverticulectomia endoscópica con endoGIA vascular no modificada. En todos los pacientes se incluía una radiografía de deglución, una endoscopia esofágica y un estudio de la orofaringe por parte del servicio de otorrinolaringología. Todos fueron intervenidos por el mismo equipo quirúrgico de la unidad esófago-gástrica, y a todos se les realizó una radiografía a las 24-48 horas de la cirugía. El material utilizado para la técnica fue: un laringoscopio de Weerda, un fijador autoestático, un Endo-GIA, una óptica de 5 mm y 0º y un sistema de aspiración. Los paciente fueron colocados en la posición tradicional de los procedimientos endoscópicos orofaríngeos y esofágicos.

Resultados. Se presenta la técnica sobre tres casos de DZ con diferentes tamaños y edades en video y el seguimiento post-operatorio. Los resultados de lo 24 casos fueron favorables en todos, sin incidentes quirúrgicos y con un control radiológico que mostró un buen paso de contraste y de ausencia de fugas. Se observó una pequeña retención de contraste, que se vacía por completo después de 30 segundos y que se corresponde con el borde distal de la hoja neutral de la grapadora. Los pacientes iniciaron una dieta líquida tras el estudio radiológico a las 24 horas de la intervención, seguida de una dieta triturada completa a las 48-72 horas durante una semana, y por último dieta blanda durante una semana más. Todos fueron dados de alta a las 72 horas después de la cirugía, y el seguimiento se realizó a las 3 semanas y al año.

Conclusión. La diverticulostomía endoscópica per-oral del DZ es el tratamiento de elección para los pacientes con un divertículo de medio y gran tamaño, que permite la sección de la pared de la mucosa y muscular entre el esófago y el DZ, y la sección del músculo cricofaríngeo mediante una miotomía con excelentes resultados, fácilmente reproductible y con una agresión limitada.

Palabras clave: Diverticulostomía con Endo-Grapadora. Divertículo de Zenker. Divertículoplastia. Cirugía mínimamente invasiva.

INTRODUCCION

El divertículo faringo-esofágico fue descrito por primera vez en 1767 por Ludlow (1), aunque toma el nombre del autor de la primera serie de casos, publicada por **Friedrich Albert Von Zenker** en 1877. Es el más común de los divertículos esofágicos sintomáticos, aunque poco frecuente (2/100,000). Su manifestación clínica más frecuente es entre la 5º-8º década de la vida y de predominio en varones (2-3/1) (2).

Se presenta como una protusión posterior de la mucosa faríngea a través de un punto débil anatómico entre las fibras oblicuas del músculo constrictor inferior de la faringe, y por encima de las fibras transversas del músculo cricofaríngeo que por sufrir una fibrosis local pierde su elasticidad provocando una presión intrafaríngea elevada en el momento de la deglución. (Fig. 1).

Clínicamente se caracteriza por producir disfagia en relación con el tamaño del divertículo, asociada frecuentemente a procesos de broncoaspiración que ponen en peligro la vida de estos pacientes especialmente los que son de edad avanzada, como consecuencia es frecuente la desnutrición y la halitosis.

Por orden de frecuencia, Siddiq (3) señala la sintomatología asociada al DZ (Tabla1).

El esofagograma confirma el diagnóstico y permite medir el tamaño de divertículo. El tratamiento es posible por técnicas endoscópicas, para lo que se requieren determinadas características, o por cirugía abierta.

- Edad mayor de 70 años.
- Disfagia.
- Regurgitación.
- Aspiración
- Tos
- Ruidos hidroaereos al deglutir
- Opresión en la garganta.
- Halitosis.
- Pérdida de peso.
- Ronquera.

Tabla 1. Signos y síntomas característicos del Divertículo de Zenker (DZ)

MATERIAL Y MÉTODO

Se realiza un estudio prospectivo de 24 casos de DZ intervenidos por técnica endoscópica con endograpadora desde 20003 a 2009 por el equipo quirúrgico de la Unidad Esófago-gástrica del H. Universitario de Salamanca con la colaboración del mismo equipo de Otorrinolaringología.

Los 24 pacientes intervenidos presentan una edad media 73,9 años (33-91) ASA: I (2), II (12), III (8), IV (2), siendo la relación H/M= 21/3 (Tabla2).

- **Nº de casos: 24**

- Edad Media: 73,9 (31-91 años)
- V/M = 21/3
- Tamaño Medio del divertículo: 4,5 cm (2,5-6,2)
- ASA: I(2), II(12), III(8), IV(2)

Tabla 2. Características de los pacientes

Todos los pacientes fueron estudiados con tránsito esofagogastroduodenal con el fin de determinar las características del divertículo (Fig.1), también con fibrogastroscopia para descartar posible patología asociada y en los de tamaño gigante se practicó TAC cervical. Se seleccionaron únicamente aquellos divertículos con tamaño del tabique mayor de 2,5 cm. (Fig.2). Así mismo se practicó una exploración ORL preoperatoria por el equipo de la unidad.

Figura 1. Anatomia del DZ y su aspecto radiológico

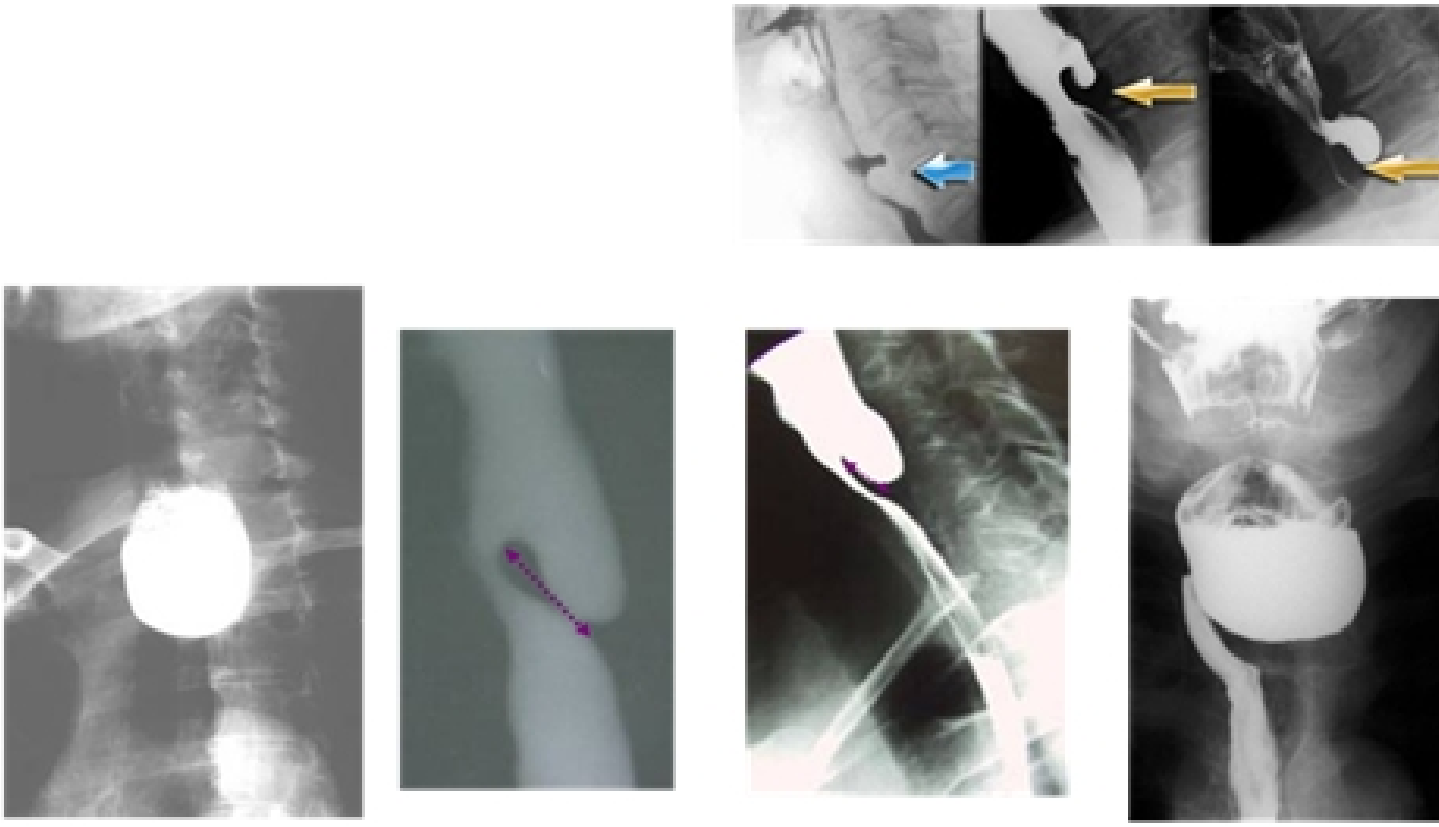

Figura 2. Esofagograma y medición de la longitud del septo diverticular

En el **preoperatorio**, ingresan el día anterior, reciben dieta líquida azucarada y nutrición enteral oral estándar hasta 8h antes de la intervención. Se recomienda beber abundantes líquidos con el fin de lavar el divertículo. Reciben una dosis de 2 gr. de amoxicilina clavulánico IV antes de pasar al quirófano.

Se indica en todos una diverticulofaringostomia endoscópica transoral El tratamiento por vía endoscópica se basa en la sección de la pared mucosa y muscular entre el esófago y el divertículo y en la escisión del esfínter muscular por miotomía del músculo cricofaríngeo (Fig.3)



MÚSCULO
CRICOFARÍNGEO

Collard- Weerda
diverticuloscope



Figura 5. Técnica quirúrgica

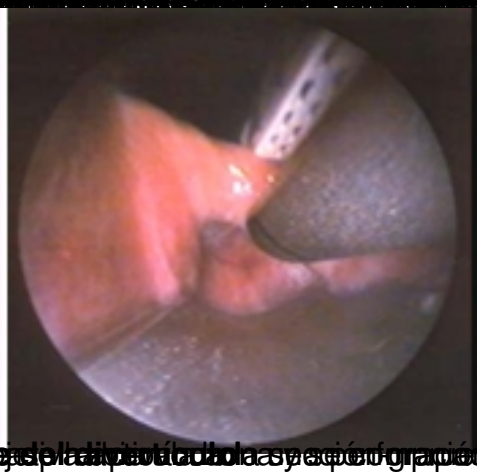

Figura 7. Endoscopia

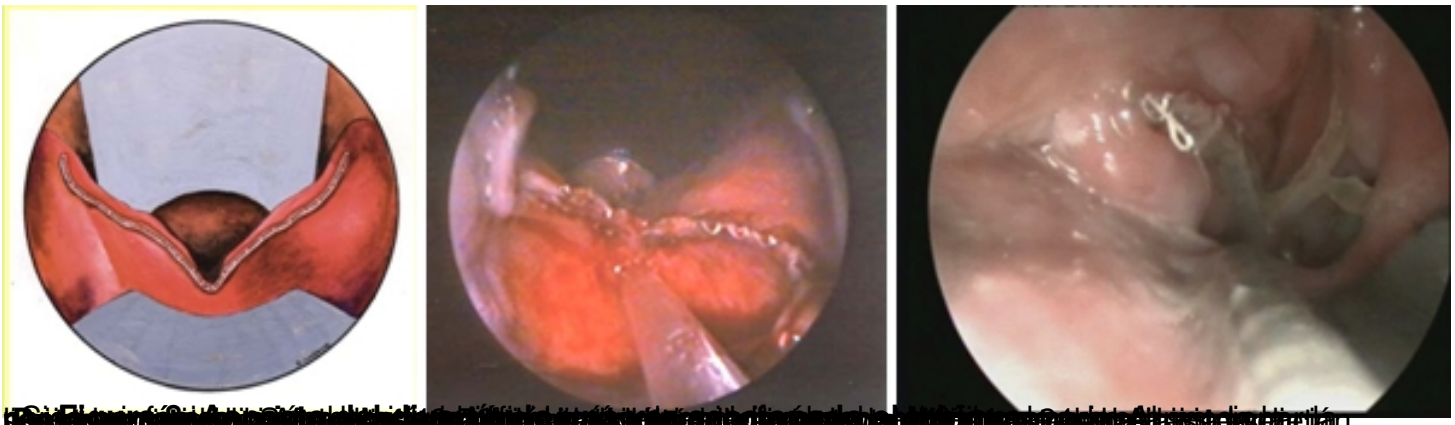

RESULTADOS

El tamaño medio del divertículo fue de 4,5 (2,5-6,2) cm y los grados de disfagia (Tabla 3) que presentaban nuestros pacientes fueron: disfagia ocasional: 6, disfagia moderada: 8 y disfagia severa: 10 pacientes.

- 0 (no disfagia): 0 pacientes
- 1 (disfagia ocasional): 6 pacientes
- 1 (disfagia moderada): 8 pacientes
- 1 (disfagia severa): 10 pacientes

Tabla 3. Grados de disfagia

El grado de regurgitación (Tabla 4) fue ocasional en 4 pacientes, moderado pero con síntomas diarios en 18 pacientes y severo con síntomas respiratorios y/o complicaciones en 2.

- 0 (nulo): 0 pacientes
- 1 (ocasional): 4 pacientes
- 1 (moderada/síntomas diarios): 18 pacientes
- 1 (severa síntomas respiratorios y/o complicaciones): 2 pacientes

Tabla 4. Grado de regurgitación

La duración media de la cirugía fue de 59,70 (25-120) minutos. Se inició tolerancia a las 24h salvo en 8 casos que se inició a las 72 h. La estancia media hospitalaria: 3,8 días. Una paciente 16 días, sólo 2 después de la cirugía, debido al grado de desnutrición preoperatoria que precisó de nutrición parenteral hasta mejorar los parámetros biológicos y nutricionales.

No hubo ningún incidente quirúrgico, salvo un hematoma faríngeo. En otro caso hubo una sección insuficiente del tabique que se resolvió con nueva sección endoscópica pasados 18 meses sin ninguna morbilidad. Los resultados fueron favorables en todos los pacientes sin observar hasta el momento ningún caso de malignizacion.

El seguimiento medio postquirúrgico fue de 34 meses (6 – 64). Gastrointestinal Quality-of-life Index (GQLI): antes de la cirugía: 1,7 (1 – 3), después de la cirugía: 4,3 (3 – 5). Modified Dysphagia Score (GHDS): antes de la cirugía: 3,7 (2 – 4), después de la cirugía: 1,4 (1-2) (Tabla 5).

- Seguimiento medio: 34 meses(6-60)
- Gastrointestinal Quality-of-life Index(GQLI)
- Antes de la cirugía: 1,7 (1-3)
- Después de la cirugía: 4,3 (3-5)

- Modified Dysphagia Score(GHDS)
- Antes de la cirugía: 3,7 (2-4)
- Después de la cirugía: 1,4 (1-2)

Tabla 5. Seguimiento postquirúrgico e índice de calidad y disfagia

DISCUSIÓN

El divertículo de Zenker es un proceso poco frecuente, que en nuestra serie afecta a un amplio rango de edad aunque las referencias consultadas lo señalan en edades más avanzadas. También es característico de los varones sin que haya descrito un mecanismo claro, algunos autores invocan un factor familiar.

Aunque se trata de un proceso benigno, provoca síntomas que interfieren en la calidad de vida de los pacientes y algunos casos con broncoaspiraciones pueden ocasionar neumonías aspirativas hasta en 20% de los casos (4).

El esofagograma confirma el diagnóstico y permite medir el tamaño de divertículo (5) La técnica por sección endoscópica con grapadora lineal del divertículo faringoesofágico es el tratamiento de elección en todo paciente con divertículo mediano y de gran tamaño, no así en los pequeños de = 2 cm., aunque en ocasiones dan lugar a síntomas considerables (6). En éstos casos nosotros proponemos esperar que alcancen el tamaño mínimo para aplicar la técnica endoscópica, tal como se hizo en tres de nuestros casos.

La técnica es segura, efectiva y factible en recurrencia del divertículo también (7). En un caso de nuestra serie fue preciso realzar una segunda diverticulostomía endoscópica por sintomatología asociada al espolón residual.

La edad y la patología asociada no contraindican la cirugía, ésta, además no se debe demorar (8).

El tamaño del divertículo es importante en la elección de la técnica quirúrgica: abierta o endoscópica: electrocoagulación, láser (9) y endograpadora.

Las ventajas e inconvenientes de cada una de ellas según algunos autores (Tabla 6).

Cirugía abierta	Técnica endoscópica
Procedimiento más largo	Procedimiento y tiempo anestésico más corto
Más días de estancia hospitalaria (5-7 días)	Estancia hospitalaria corta (1-2 días)
Nutrición por vía naso-gástrica 5 días	Nutrición oral a las 24 h.
Mayor índice de complicaciones	Índice de complicaciones menor
Estudio histológico de la pieza quirúrgica	No estudio histológico disponible
Resultados satisfactorios a largo plazo	Buenos resultados hasta el momento
La revisión quirúrgica puede ser difícil	Revisión quirúrgica a largo plazo

Tabla 6. Ventajas y desventajas de la técnica endoscópica versus cirugía abierta.

Las complicaciones de la cirugía señaladas pueden ser graves, como perforación del divertículo, mediastinitis, fístula faringea y estenosis, infección de la herida y parálisis de nervio recurrente (10, 11).

Con la técnica endoscópica de grapado hay menor incidencia de complicaciones (2,8%) (12), menor tiempo quirúrgico e igual eficacia que el abordaje abierto, menor coste, menor morbilidad, menor tiempo de hospitalización y convalecencia (13, 14, 15) por lo que se está convirtiendo en el tratamiento de elección del DZ (16, 17). En el estudio baritado a las 3 semanas de la cirugía se observa en la proyección lateral un espolón residual del tabique de 5 mm en todos los casos, debido al margen distal de la hoja neutra de la grapadora, y generalmente se vacían en segundos y no se acompañan de sintomatología alguna. Conviene recordar que se trata de una marsupializacion y no de una exéresis del divertículo

CONCLUSIÓN

La diverticulostomía endoscópica per-oral del DZ es el tratamiento de elección para los pacientes con un divertículo de medio y gran tamaño, que permite la sección de la pared de la mucosa y muscular entre el esófago y el DZ, y la sección del músculo cricofaríngeo mediante una miotomía con excelentes resultados, fácilmente reproductible y con una agresión limitada.

BIBLIOGRAFIA

1. Ludlow A. A case of obstructed deglution from a preternatural dilatation of and bag formed in the pharynx. Med Observ Inq 1769; 3:85-101.

2. Ellis FH Jr. Pharingoesophageal Zenker´s divertyculum. Adv Surg 1995; 28: 171-89.

3. M A Siddiq, S Sood and D Strachan. Postgrad. Med. J. 2001; 77; 506-511

4. Peracchia A, Bonavina L, Narne S, et al. Minimally invasive surgery for Zenker´s diverticulum: analysis of results in 95 consecutive patients. Arch Surg 1998; 133:695-700

5. Ponette E, Coolen J. Radiological aspects of Zenker's diverticulum. Hepatogastroenterology 1992; 39(2):115-22. Erratum in: Hepatogastroenterology 1992 Aug; 39(4):375

6. Aly A, Devitt G, Jamieson GG. Evolution of surgical treatment for pharyngeal pouch. Br J Surg 2004; 91:657-64

7. Van Eedens S, Lloyd RV, Tranter RM. Comparation of the endoscopic stapling technique with more established procedures for pharyngeal pouches: results and patients satisfaction survey. J Laringol. Otol. 1999; 113: 237-40.

8. Payne WS. The treatment of pharyngoesophagueal diverticulum: the simple and complex. Hepatogastroenterol. 1992; 39:109-14

9. Dohlman G, Mattsson O. The endoscopic operation for hypopharyingeal diverticula. J Laryngol Otol.1960;71:744-52

10. Laing MR, Murthy P, Ah-See KW et al. Surgery for pharyngeal pouch: audit of management with short and long-term follow-up. J R Coll Surg Edinb 1995; 40:315-18

11. Zbaren P, Schar P, Tschopp L, et al. Surgical treatment of Zenker´s diverticulum:transcutaneous diverticulectomy versus microendoscopic myotomy of the cricopharyngeal muscle with CO2 lasr. Otolaryngol Mead Neck Surg 1999; 121:482-7

12. Saetti R, Silvestrini M, Peracchia A, Narne S. Endoscopic stapler-assisted Zenker's diverticulotomy: which is the best operative facility? Head Neck 2006;28:1084-9

13. Safdar A, Curran A, Timon CV. Endoscopic stapling vs conventional methods of surgery for pharyngeal pouches: results, benefits and modifications. IR Med J 2004; 97:75-6

14. Richtsmeier WJ. Endoscopic management of Zenker diverticulum: The staple-assisted approach. Am J Medicine 2003; 115:175S-178S.

15. Chang CY, Payyapilli RJ, Scher RL. Endoscopic staple diverticulostomy for Zenker´s diverticulum: review of literature and experience in 159 consecutive cases. Laryngoscope. 2003;113:957-65

16. Altman JL, Genden EM, Moche J. Fiberoptic endoscopic-assisted diverticulotomy: a novel technique for the management of Zenker´s diverticulm. Ann Otol Rhinol Laryngol 2005; 114:347-51.

17. Lang RA, Spelsberg FW, Winter H, Jauch K.-W, Hüttl TP. Transoral diverticulostomy with a modified Endo-Gia stapler: results after 4 years of experience. Surg Endosc 2007; 21:532-36