QUISTE DE URACO INTERVENIDO POR LAPAROSCOPIA

Autores:
Lucas de Mingo Misena, Licenciado en Medicina y Cirugía. Especialista en Cirugía Pediátrica.

María José Cortés Gómez, Licenciada en Medicina y Cirugía. Especialista en Cirugía Pediátrica.

Correspondencia:

Lucas de Mingo Misena

Servicio de Cirugía Pediátrica. Hospital Infantil Universitario Niño Jesús. Avenida de Menéndez Pelayo nº65. Madrid 28009.

lucasde@terra.es

CITAR COMO:
Lucas de Mingo Misena, Licenciado en Medicina y Cirugía. Especialista en Cirugía Pediátrica.María José Cortés Gómez, Licenciada en Medicina y Cirugía. Especialista en Cirugía Pediátrica.
QUISTE DE URACO INTERVENIDO POR LAPAROSCOPIA - Seclaendosurgery.com (en linea) 2012, nº 38.
Disponible en Internet: http://www.seclaendosurgery.com/index.php?option=com_content&vie

w=article&id=190&Itemid=188 . ISSN: 1698-4412

RESUMEN

Introducción y objetivos.

El Quiste de Uraco es una patología poco frecuente que usualmente es asintomática, pero a veces se infecta dando una variedad de patología intrabdominal. Su intervención ha sido clásicamente por laparotomia y recientemente por laparoscopia.

Métodos.

Presentamos el caso clínico de una paciente de 15 años de edad, diagnosticada de hamartoma hipotalámico y pubertad precoz, que en una ecografía abdominal presenta una masa quística en la pelvis, con el diagnóstico de posible quiste de ovario o mesentérico.

Resultados.

La paciente fue intervenida por laparoscopia con 3 trocares: uno a nivel umbilical para la óptica de 10mm y 0º y dos laterales, uno de los cuales de 12mm para la endograpadora. En la intervención se encontró un quiste de uraco de 5cm de diámetro, realizándose su extirpación con endograpadora y extracción con bolsa. El postoperatorio transcurrió sin complicaciones.

Conclusiones.

El Quiste de uraco puede ser diagnosticado de una manera casual. El abordaje laparoscópico es una técnica ideal, pues permite una perfecta exéresis con escasas cicatrices y muy buen resultado comparado con la laparotomía.

Palabras clave: Quiste uraco, uraco, quiste, laparoscopia.

INTRODUCCION

El uraco es el resto embriológico del alantoides que comunica en el embrión la cúpula vesical con el ombligo. Este resto, en el recién nacido normal está obliterado y da lugar al ligamento umbilical medio.

Su patología es rara y está descrita en 1 de cada 5000 recién nacidos, normalmente es asintomático y solo se manifiesta cuando se infecta (1-2). Su tratamiento ha sido clásicamente por laparotomía, nosotros describimos un caso reciente en nuestro centro intervenido por laparoscopia.

MATERIAL Y MÉTODO

Presentamos el caso clínico de una paciente de 15 años de edad, diagnosticada de hamartoma hipotalámico con pubertad precoz, que en el trascurso de una ecografía abdominal presenta una masa quística en pelvis sugerente de quiste de ovario, o quiste mesentérico. En vista de un más exacto diagnóstico, se hizo una tomografía donde se apreciaba lo mismo (Fig. 1).

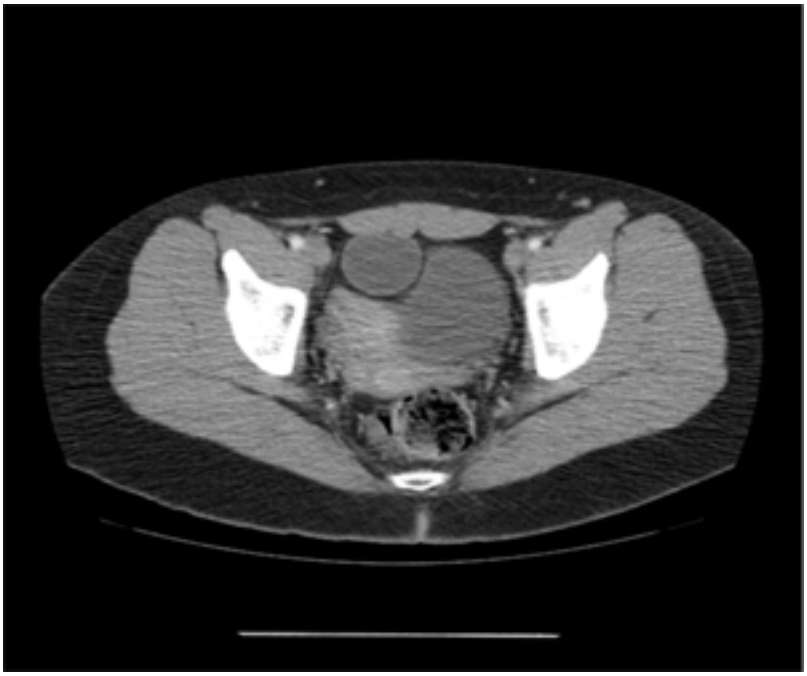

Fig. 1 Masa quística supravesical con impronta en la vejiga.

La paciente fue intervenida por laparoscopia con 3 trocares: el primero a nivel umbilical para la óptica de 10 mm y 0º y 2 trocares laterales uno de 5mm y otro de 12 mm para la endograpadora. Durante la intervención nos encontramos una masa de 5cm de diámetro anclada en la cúpula vesical, se practicó una disección y extirpación de la misma con varios disparos de endograpadora y extracción con bolsa.

RESULTADOS

El postoperatorio transcurrió sin complicaciones, siendo dada de alta al 5º día para mantenimiento de la sonda vesical para asegurar la buena cicatrización de la vejiga.

DISCUSION

El uraco es un vestigio embrionario que se extiende desde la cúpula vesical hasta el ombligo y deriva del alantoides (3). Esta persistencia puede dar lugar a diferentes anomalías como son: fístula vésico-umbilical, quiste de uraco, sinus uracal y divertículo vesical. El Quiste de Uraco puede ser asintomático, o dar sintomatología por infección, o ser asiento de adenocarcinomas, de aquí el que se recomiende su extirpación completa (4).

Su diagnóstico suele ser por ecografía o tomografía axial computorizada.

El abordaje tradicional ha sido por laparotomía (5). Para disminuir la morbilidad, otros han realizado el abordaje laparoscópico (6-11), así se consigue una más corta hospitalización y disminución de la morbilidad, con un mejor resultado cosmético como ocurrió en nuestra paciente.

Como conclusión, el abordaje laparoscópico de esta entidad es técnicamente realizable y muy eficaz su resultado. De aquí que deba ser el tratamiento de elección.

REFERENCIAS

1. Castillo O, Vitagliano G, Olivares R and Sanchez-Sala R. Complete excision of urachal cyst by laparoscopic means: a new approach to an uncommon disorder. Arch Esp Urol 2007; 60:607-611

2. Blichert-Toft M, Nielson OV. Diseases of the urachus simulating intra-abdominal disorders. Am J Surg 1971; 122:123-126

3. Cadeddu J, Boyle K, Fabrizio M et al. Laparoscopic management of urachal cysts in adulthood. J Urol 2000; 164:1526-1528

4. Goldman IL, Caldamone A, Gauderer M et al. Infected urachal cysts: a review of 10 cases. J Urol 1988; 140:375-378

5. Berman SM, Tolia BM, Laor L et al. Urachal remnants in adults. Urology, 1988; 31:17-21

6. Siegel JF, Winfield HN, Valderrama E, et al. Laparoscopic excision of urachal cyst. J Urol 1994; 151:1631-1633

7. Fahlenkamp D, Schonberger B, Lindeke A, et al. Laparoscopic excision of a sinusoidal

remnants of the urachus in a 3-year-old-boy. Br J Urol 1995; 76:135-137

8. Khurana S, Borzi PA. Laparoscopic management of complicated urachal disease in children. J Urol 2002; 168:1526-1528

9. Stylianos S, Stein JE, Flanigan LM, et al. Laparoscopy for diagnosis and treatment of recurrent abdominal pain in children. J Pediatr Surg 1996; 31:1158-1160

10. Chiarenza SF, Scarpa MG, D'Agostino S, et al. Laparoscopic excision of urachal cyst in pediatric age: report of three cases and review of literature. J Laparoendosc Adv Surg Tech 2009; 19:183-186

11. Yohanes P, Bruno T, Pathan M, Baltaro M. Laparoscopic radical excision of urachal sinus. J Endourol 2003; 7:475-479