TECNICA PASO A PASO Nº 48

GASTRECTOMÍA VERTICAL LAPAROSCÓPICA (SLEEVE GASTRECTOMY)

Autores:
A RUANO CAMPOS, I GALLARÍN SALAMANCA, A SÁNCHEZ PERNAUTE
Hospital Clínico San Carlos, Madrid.

La gastrectomía vertical laparoscópica es una técnica de cirugía bariátrica ampliamente utilizada. Fue introducida inicialmente como primer tiempo de un tratamiento quirúrgico secuencial, indicada en pacientes superobesos de alto riesgo. Hoy en día, es para muchos cirujanos una técnica establecida como único procedimiento en el tratamiento de la obesidad. Se trata de una técnica segura, efectiva y con bajo porcentaje de complicaciones y mortalidad.

PASO 1. Posición del equipo quirúrgico y de la mesa

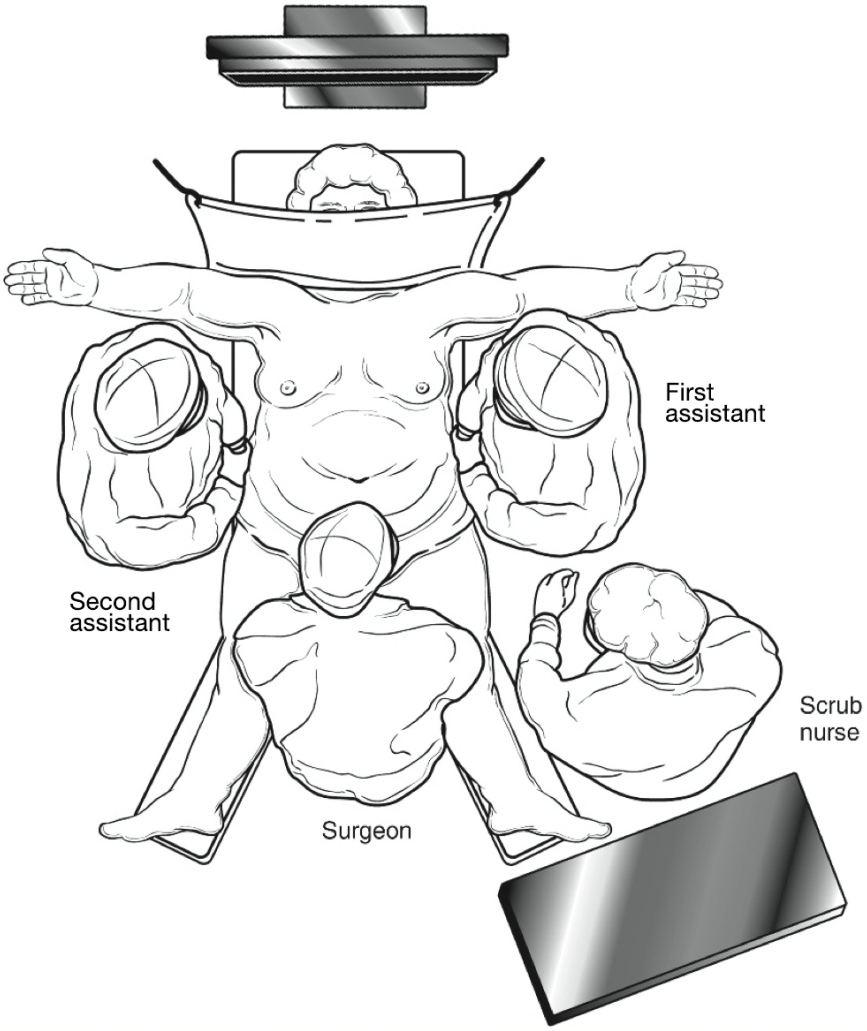
First
assistant
Second
assistant
Scrub
nurse
Surgeon

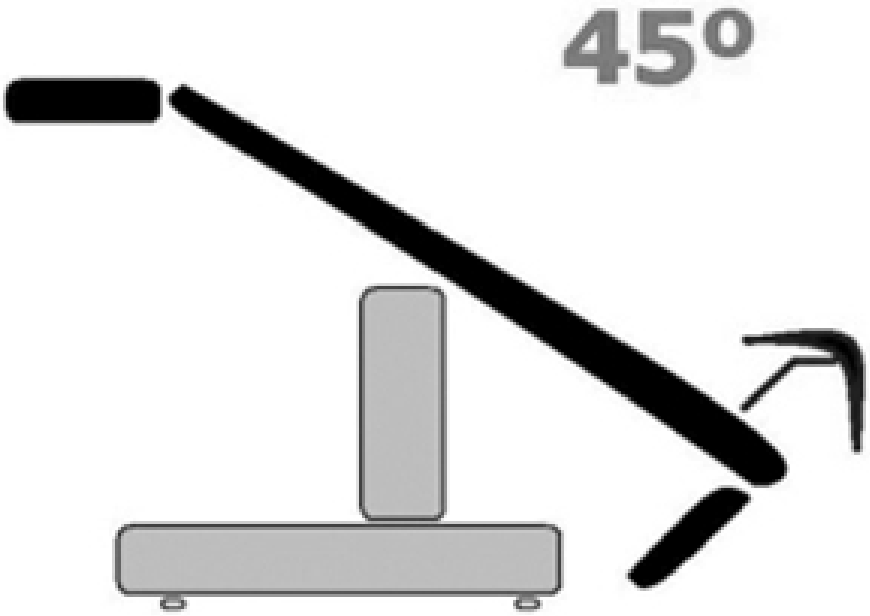
45º

Colocación del paciente en decúbito supino y en posición anti-Trendelenburg, en un ángulo de 45 grados. Brazos y piernas abiertas y fijadas a las perneras. El equipo quirúrgico se compone del cirujano principal, situado entre las piernas del paciente, y los ayudantes a ambos lados.

PASO 2. Colocación de los trócares

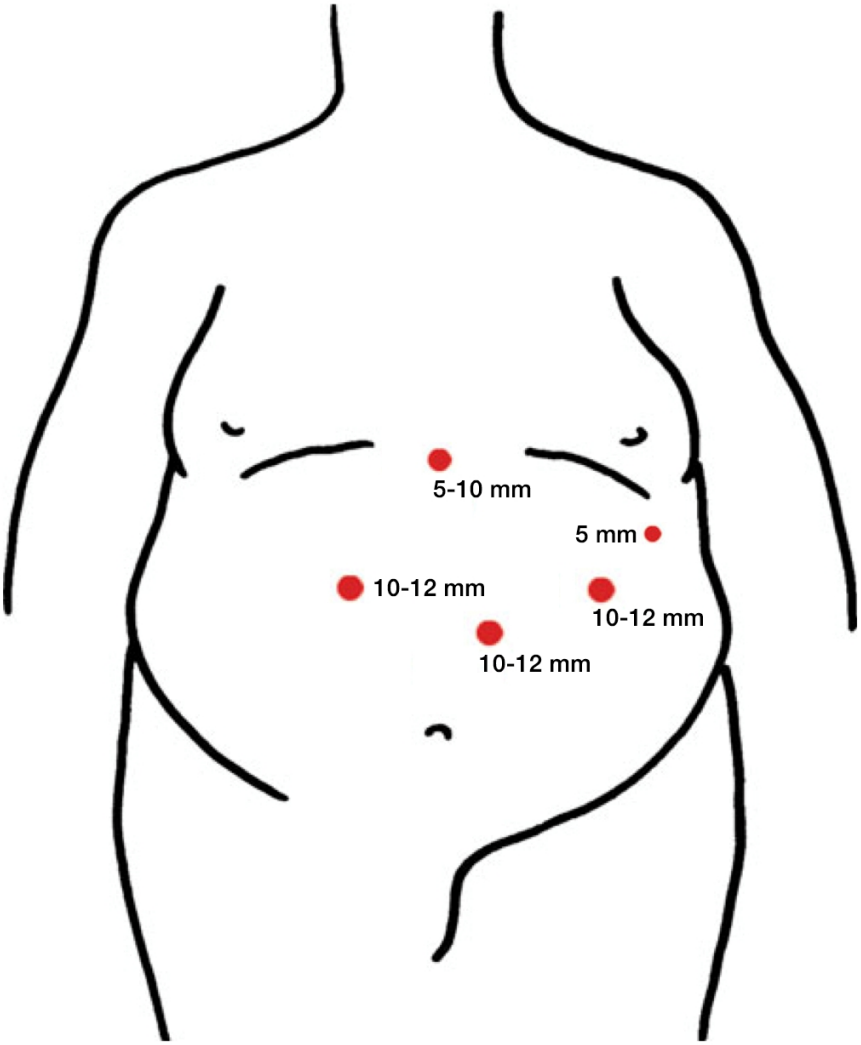

[illegible]es

PASO 3b Liberación de toda la curvatura mayor hacia el ángulo de His.

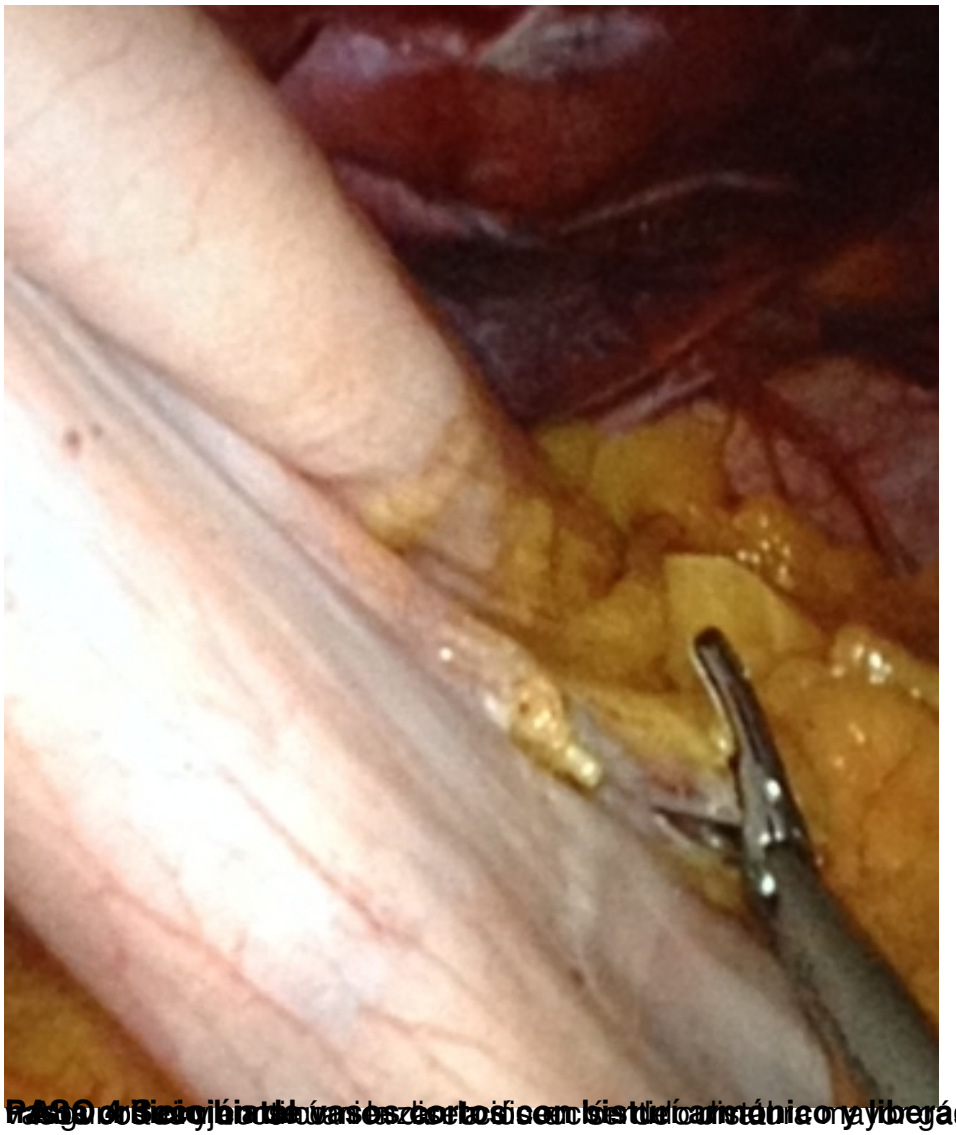

PASO 4: Disección de vasos cortos con bisturí ultrasónico y liberación de fundus gástrico los

PASO 5 Verificación de liberación completa de cara posterior del estómago.

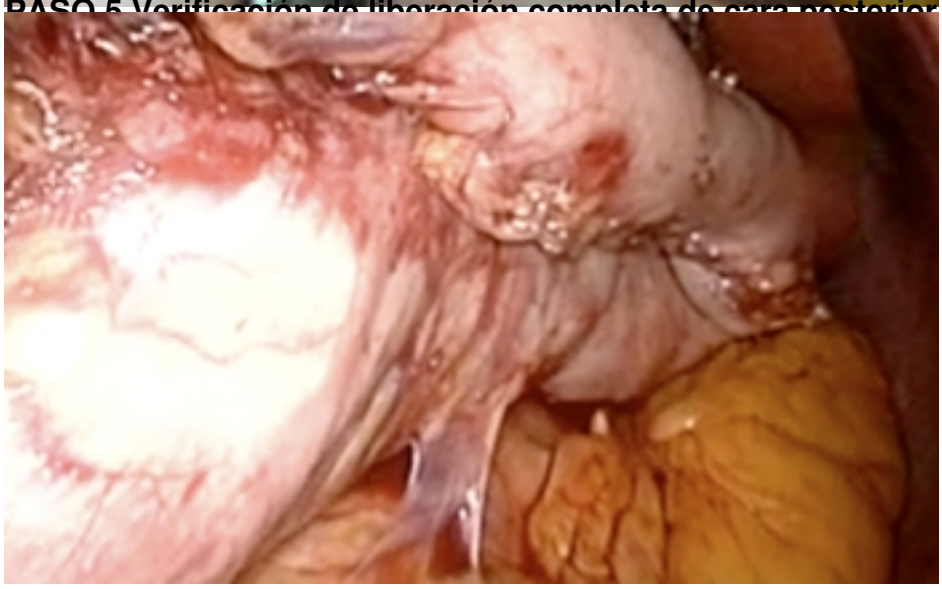

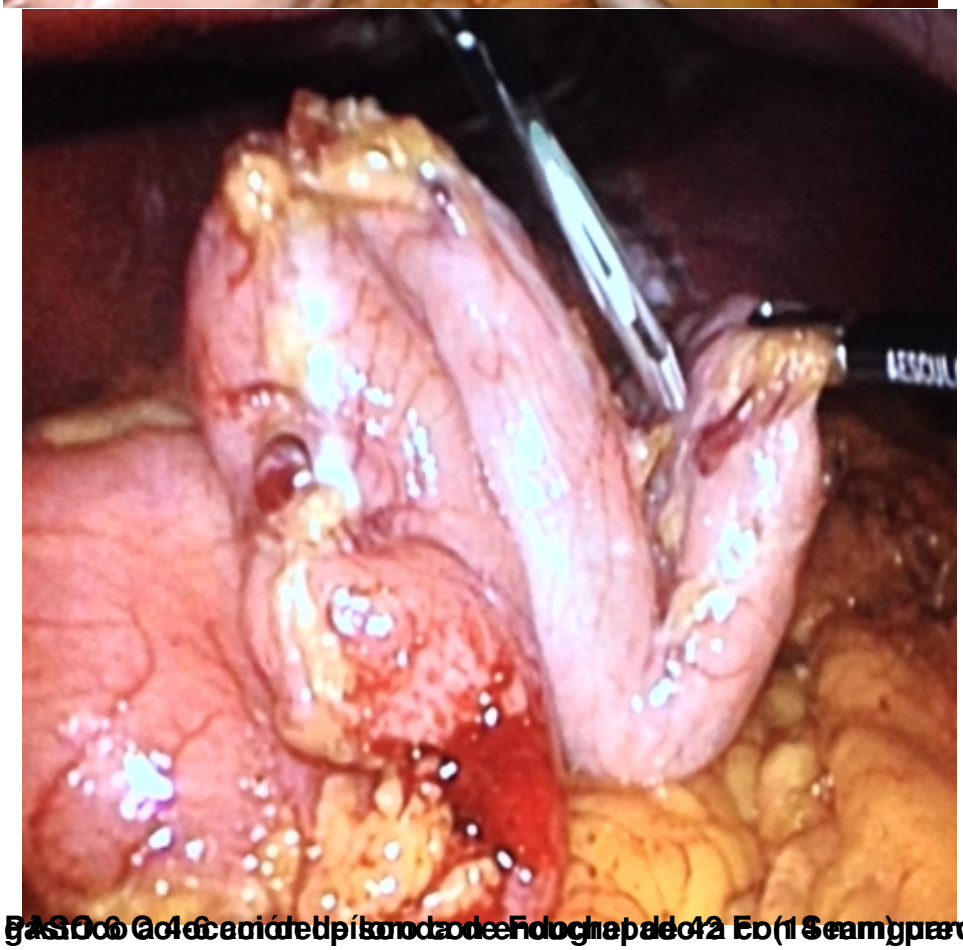

PASO 6 Colocación del pínzon de Foch de 12 Fr (18 cm) para la sección de antro gástrico

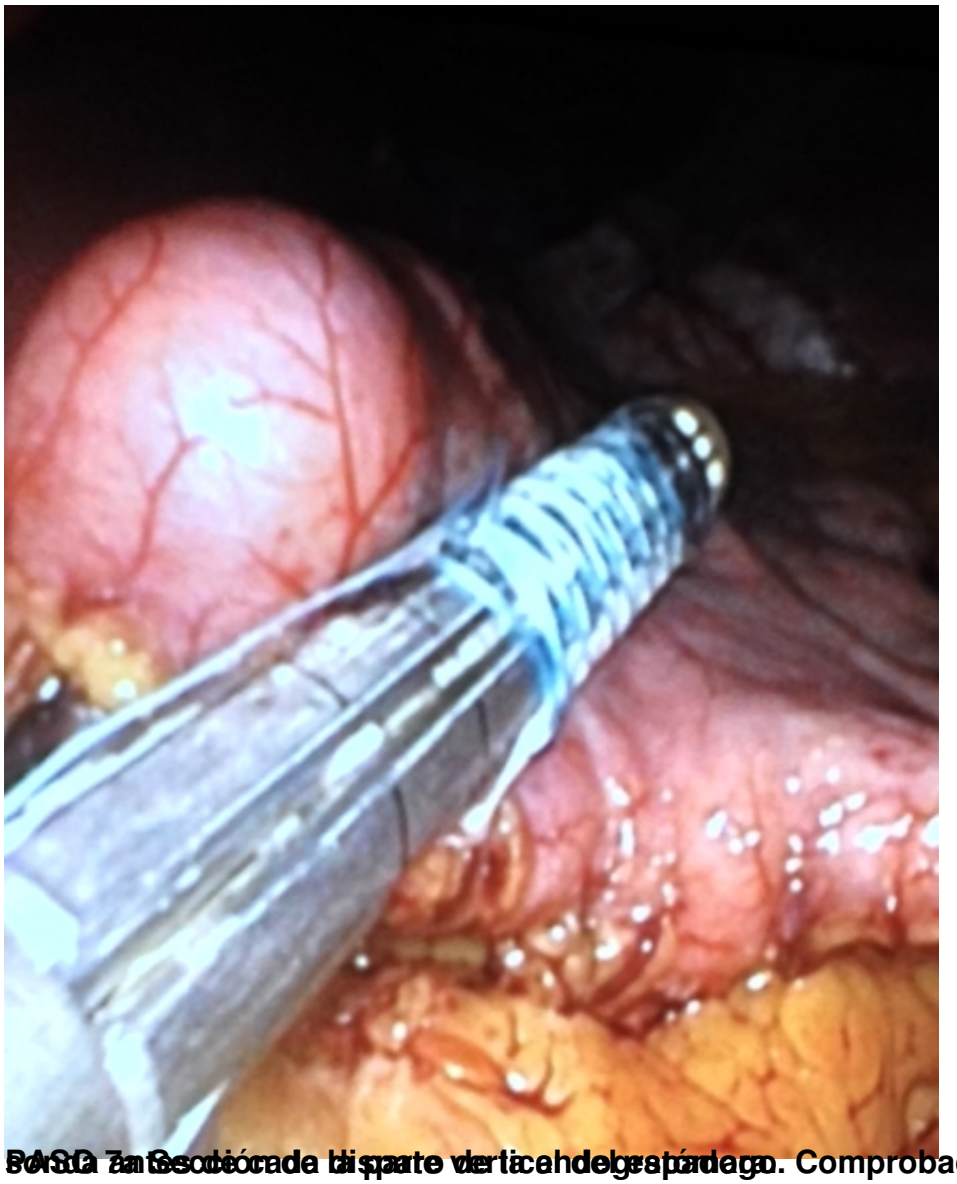

PASO 7: Sección de la parte vertical del esófago. Comprobación y movilización de

PASO 7b Sección hasta el fundus, completando gastrectomía tubular.

PASO 8 Comprobación de hermeticidad de la sutura con azul de metileno y verificación de ausencia de fugas.

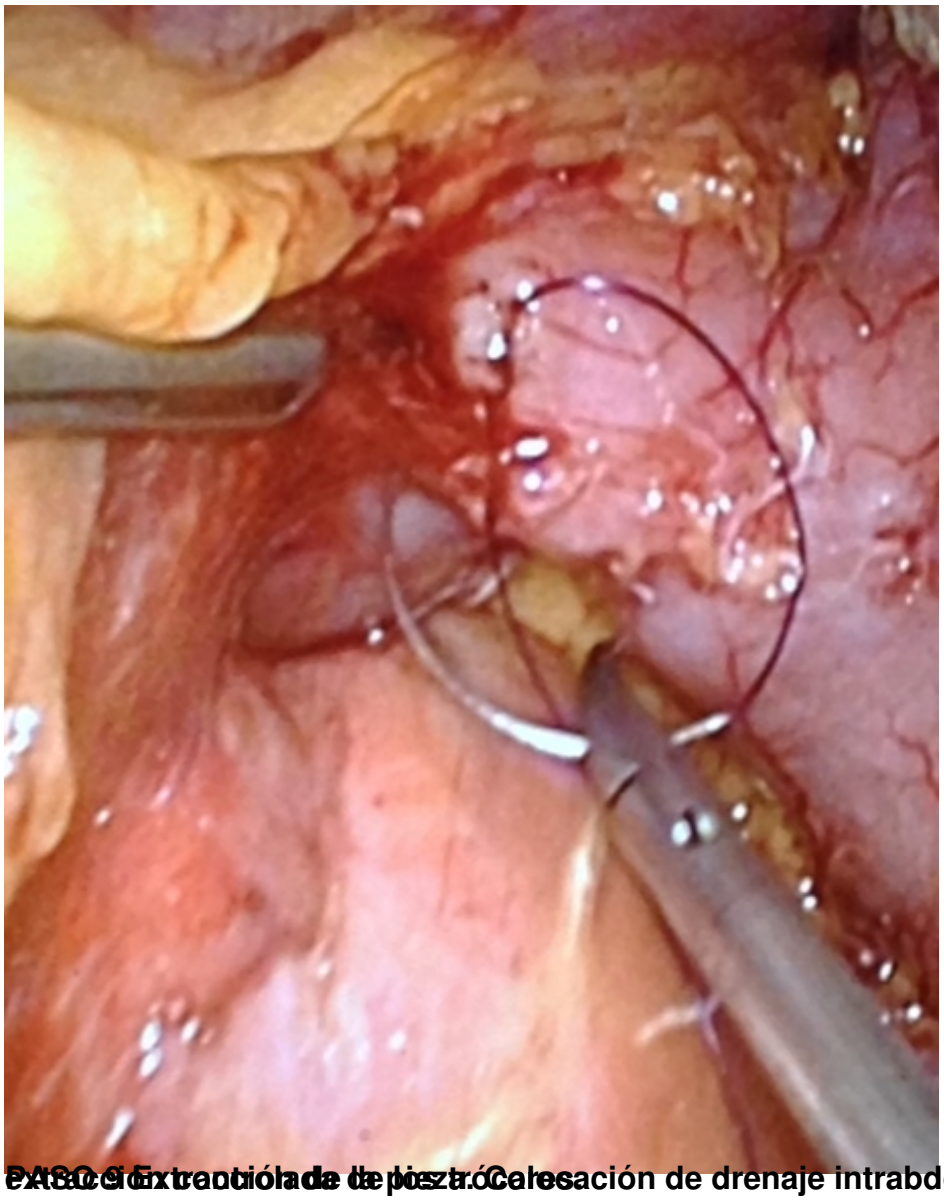

PASO 6: Extracción de la pieza. Colocación de drenaje intrabdominal si precisa y cierre.