

## **HITCH VASCULAR LAPAROSCÓPICO EN LA ESTENOSIS PIELOURETERAL EXTRÍNSECA**

AUTORES:

### **Verónica Alonso Arroyo**

Licenciada en Medicina. MIR5 Cirugía Pediátrica. Hospital Universitario Virgen del Rocío. Sevilla.

[alonso.veronika@gmail.com](mailto:alonso.veronika@gmail.com)

### **Óscar Gómez Beltrán**

Licenciado en Medicina. Especialista en Cirugía Pediátrica. Hospital Clínico Universitario de Valladolid.

[medicinaunosc@hotmail.com](mailto:medicinaunosc@hotmail.com)

### **Raquel Aguilar Cuesta**

Licenciada en Medicina. Especialista en Cirugía Pediátrica. Hospital Clínico Universitario de Valladolid.

[raquelnita@gmail.com](mailto:raquelnita@gmail.com)

**María Elena Molina Vázquez**

Licenciada en Medicina. Especialista en Cirugía Pediátrica. Hospital Clínico Universitario de Valladolid.

[memoli92@hotmail.com](mailto:memoli92@hotmail.com)

**Alberto Sánchez Abuín**

Licenciado en Medicina. Especialista en Cirugía Pediátrica. Jefe de Servicio de Cirugía Pediátrica. Hospital Clínico Universitario de Valladolid.

[dr.sanchezabuin@gmail.com](mailto:dr.sanchezabuin@gmail.com)

CITAR COMO:

ALONSO ARROYO, V.; GÓMEZ BELTRÁN, O.; AGUILAR CUESTA, R.; MOLINA VÁZQUEZ, M.E.; SÁNCHEZ ABUÍN, A. - HITCH VASCULAR LAPAROSCÓPICO EN LA ESTENOSIS PIELOURETERAL EXTRÍNSECA - Seclaendosurgery.com (en línea) 2020. Disponible en Internet: [http://www.revista.seclaendosurgery.com/secla/index.php?option=com\\_content&view=article&id=759&Itemid=749](http://www.revista.seclaendosurgery.com/secla/index.php?option=com_content&view=article&id=759&Itemid=749)

ISSN: 1698-4412

**ABSTRACT**

**Objetivos:** La transposición laparoscópica (hitch) vascular es una alternativa quirúrgica en los pacientes con estenosis pieloureteral extrínseca secundaria a vaso polar. Presentamos nuestra experiencia inicial con esta técnica.

**Método:** Revisión retrospectiva de pacientes pediátricos con estenosis pieloureteral extrínseca secundaria a vaso polar, tratados mediante hitch vascular en el último año en nuestro centro. Variables: Edad, pruebas diagnósticas, lateralidad, diámetro piélico pre y postquirúrgico, clínica, tiempo quirúrgico y evolución.

**Resultados:** 4 pacientes. Edad media: 5,2 años. Dolor abdominal 2/4, infección urinaria 2/4, hidronefrosis prenatal 1/4. Ecografía: dilatación piélica sin ectasia ureteral 4/4, riñón en herradura 1/4. MAG-3: patrón obstructivo y función renal >40%. AngioTAC o RNM con hallazgo de vaso polar renal izquierdo 2/4. Localización izquierda 3/4. En 2/4 calibración con catéter balón sin hallazgo de EPU intrínseca y pielografía encontrando impronta vascular en pelvis renal. Tiempo quirúrgico medio: 112 minutos. Diámetro piélico medio: 28.8 mm. Reducción media del diámetro piélico en ecografía de control: 22.43 mm. Resolución de la sintomatología: 4/4.

**Conclusiones:** El hitch vascular es una alternativa quirúrgica eficaz en el manejo de pacientes con estenosis pieloureteral extrínseca secundaria a vaso polar. Requiere la comprobación intraoperatoria de anatomía normal y adecuado peristaltismo de la unión pieloureteral.

**Palabras clave:** Laparoscopia, pediátrico, hitch vascular, estenosis pieloureteral extrínseca.

□

## INTRODUCCIÓN Y OBJETIVOS

La estenosis pieloureteral (EPU) se define como la obstrucción presente a nivel de la transición entre la pelvis renal y el tercio proximal del uréter, puede ser de origen intrínseco, por una zona de estrechamiento en la unión pieloureteral; extrínseco, debido a una compresión externa secundaria a un vaso polar o una brida compresiva externa; o finalmente, de origen mixto, donde los mecanismos previos confluyen a nivel de la transición entre pelvis renal y uréter proximal.

La mayoría de los casos debutan en el periodo neonatal con un hallazgo ecográfico intraútero de dilatación pielocalicial sin dilatación ureteral, lo que origina en algunos pacientes infección urinaria secundaria. Por otra parte, en el 20% de los pacientes se presenta como un cuadro clínico con manifestación en período escolar <sup>(1)</sup> mediante dolor abdominal intermitente, vómitos y hematuria, tal y como se puede apreciar en una de las primeras descripciones en la literatura del año 1996 <sup>(2)</sup>, donde el grupo de Dr. Higuchi publica su experiencia con 23 casos de hidronefrosis intermitente que se presentaron en edad escolar con dolor abdominal como síntoma principal, seguido de hematuria (30%) y vómitos (39%); en este grupo de pacientes indica la presencia de 4 niños con estenosis pieloureteral extrínseca debido a vaso polar aberrante, en los que efectuaron sección de vaso polar en 1 caso, transposición del vaso polar en otro paciente y pieloplastia en los otros 2 casos.

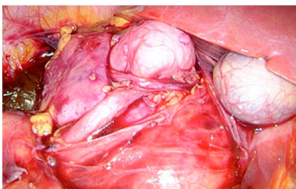El objetivo del presente trabajo es presentar nuestra experiencia inicial en el manejo de pacientes con EPU extrínseca secundaria a vaso polar aberrante mediante la transposición laparoscópica del vaso polar también llamado hitch vascular.

## **MATERIAL Y MÉTODOS**

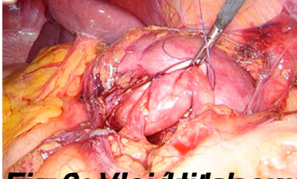Realizamos una revisión retrospectiva de los pacientes pediátricos (

Las variables analizadas fueron: edad, pruebas diagnósticas, lateralidad de la EPU, diámetro piélico antero-posterior pre y postquirúrgico, clínica, tiempo quirúrgico y evolución.

El procedimiento quirúrgico se efectuó de forma estandarizada por vía laparoscópica tal y como lo detalla el grupo del Great Ormond Street Hospital for Children (Londres), según la publicación de Sakoda del año 2011 <sup>(3)</sup>. En todos los casos se procedió a la disección cuidadosa de la pelvis renal, el vaso polar aberrante y la unión pieloureteral hasta lograr una lisis completa de las adherencias que permita verificar una anatomía correcta de la unión pieloureteral y uréter distal y efectuar la transposición vascular con comodidad. Mediante la maniobra del “lustra botas” aseguramos un manguito piélico laxo que rodee el vaso polar aberrante, creando un túnel con dos o tres puntos de sutura que permite transponer dicho vaso, desplazarlo en dirección craneal y mantenerlo alejado de la unión pieloureteral. El paso final consistía en la comprobación de una adecuada peristalsis de la mencionada unión pieloureteral (figuras 1 y 2).



***Fig 1. Visión laparoscópica de EPU extrínseca secundaria a vaso polar aberrante derecho.***



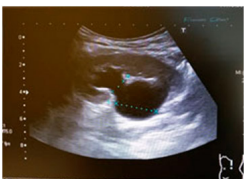
**Fig 2. Visión intraoperatoria de la dilatación secundaria a vaso polar aberrante**

## RESULTADOS

En nuestro servicio de Cirugía Pediátrica se intervinieron 4 pacientes (dos niños y dos niñas) en el último año, con una edad media de 5,2 años.

Dos de los pacientes debutaron con dolor abdominal en edad escolar y los otros dos con infección urinaria en edad preescolar. Un paciente presentó hallazgo prenatal de hidronefrosis.

La ecografía renal mostró dilatación de pelvis sin ectasia ureteral en todos los casos. En 3 pacientes la localización fue izquierda y en 1, derecha. El diámetro antero-posterior medio de la pelvis fue de 28.8 mm (figuras 3 y 4). Un paciente presentó riñón en herradura.



**Fig 3. Dilatación pélvica y buena diferenciación corticomedular en paciente con EPU extrínseca secundaria a vaso polar aberrante.**

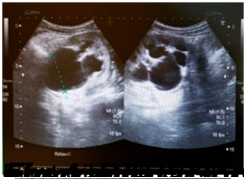

Fig. 5) en paciente con EBU extrínseca secundaria a vaso polar

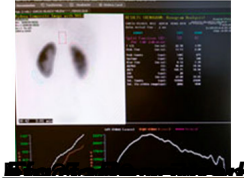

Fig. 6) ACPN de forma simétrica bilateral de tipo vascular izquierda

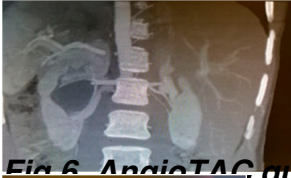


Fig. 6 AngioTAC que demuestra vaso polar aberrante izquierdo.

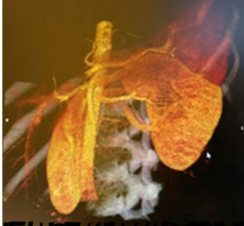

Fig. 7) ACPN de forma simétrica bilateral de tipo vascular izquierda

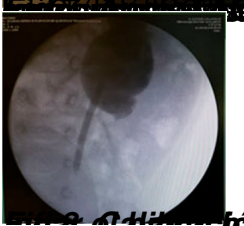

Fig. 8) Higiene de la vía urinaria con catéter-balón sin hallazgo de muesca alguna al

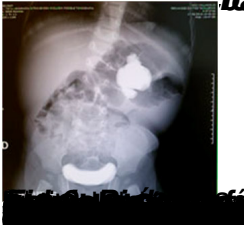


Fig. 9) Higiene de la vía urinaria con catéter-balón sin hallazgo de muesca alguna al

**BIBLIOGRAFÍA**

(1) Tyler Christensen, MD; Douglas E. Copen, MD. Ureteral obstruction and malformations. En: George W. Holcomb III, J. Patrick Murphy. Ashcraft's Pediatric Surgery. 5th Edition. Philadelphia: Elsevier; 2010. p703- 715. (2) Higuchi A, Nakai H, Miyazato M, Izumitani M, Shishido S, Kawamura T. Intermittent hydronephrosis. A clinical study in 23 pediatric patients. [Article in Japanese] Nihon Hinyokika Gakkai Zasshi. 1996 Oct; 87(10):1145-50. (3) Sakoda A, Cherian A, Mushtaq. Laparoscopic transposition of lower pole crossing vessels ('vascular hitch') in pure extrinsic pelvi-ureteric junction (PUJ) obstruction in children. BJUI. 2011 Oct; 108 (8):1364-8. (4) Anderson JC, Hynes W. Retrocaval ureter; a case diagnosed pre-operatively and treated successfully by a plastic operation. Br J Urol. 1949; 21 (3): 209–14. (5) Hellstrom J, Giertz G, Lindblom K. Pathogenesis and treatment of hydronephrosis. J Belge Urol. 1951; 20:1–6. (6) Godbole P, Mushtaq I, Wilcox DT, Duffy PG. . Laparoscopic transposition of lower pole

vessels--the 'vascular hitch': an alternative to dismembered pyeloplasty for pelvi-ureteric junction obstruction in children. *J Pediatr Urol.* 2006 Aug; 2 (4):285-9.□

(7)□ *Ciro Esposito, Cosimo Bleve, Maria Escolino, Paolo Caione, Simona Gerocarni Nappo, Alessandra Farina, Maria Grazia Caprio, Mariapina Cerulo, Angela La Manna, Salvatore Fabio Chiarenza. Laparoscopic transposition of lower pole crossing vessels (vascular hitch) in children with pelviureteric junction obstruction. Transl Pediatr.* 2016 Oct; 5(4): 256–261.

(8)□ *Alberto Parente, José-María Angulo, Rosa Romero, Laura Burgos, Rubén Ortiz. High-pressure balloon assessment of pelviureteric junction prior to laparoscopic “vascular hitch”. Int Braz J Urol.* 2016 Jan-Feb; 42(1): 154–159.□

□