TECNICA PASO A PASO

HIATOPLASTIA DIAFRAGMÁTICA Y CIRUGÍA ANTIRREFLUJO POR LAPAROSCOPIA CON ASISTENCIA ROBÓTICA

E. Ortiz Oshiro, A. Ramos Carrasco, J. González Taranco, J. Alvarez Fernández-Represa
Servicio de Cirugía I. Hospital Clínico San Carlos. Madrid

E. Ortiz Oshiro, A. Ramos Carrasco, J. González Taranco, J. Alvarez Fernández-Represa: Hiatoplastia Diafragmática y cirugía antirreflujo por laparoscopia con asistencia robótica. Seclaendosurgery.com (en linea) 2010, nº 32. Disponible en Internet.http://www.seclaendosurgery.com/index.php?option=com_content&view=article&id=79&Itemid=75 . ISSN: 1698-4412

Uno de los procedimientos que, en nuestra experiencia, se benefician más de la asistencia robótica es la reparación de grandes hernias diafragmáticas por vía laparoscópica, sobretodo si se hace necesario colocar una malla para garantizar el cierre del hiato diafragmático.
La técnica es parecida al abordaje laparoscópico puro con algunas pequeñas diferencias.

COLOCACIÓN DE TRÓCARES UNION ESOFAGOGÁSTRICA

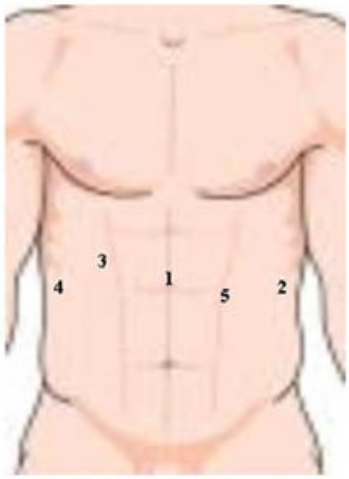

1. Trócar inicial (introducido por técnica abierta) para la cámara (Hasson de 10-12 mm)
2. Brazo D del robot (y del cirujano) (trócar metálico de 8 mm)
3. Brazo I del robot (y del cirujano) (trócar metálico de 8 mm)
4. 4° brazo del robot (para la pinza que retrae el hígado) (trócar metálico de 8 mm)
5. Trócar auxiliar de 12mm (manejado por un cirujano desde la mesa: lavado-aspiración, retracción gástrica, introducción de suturas...)

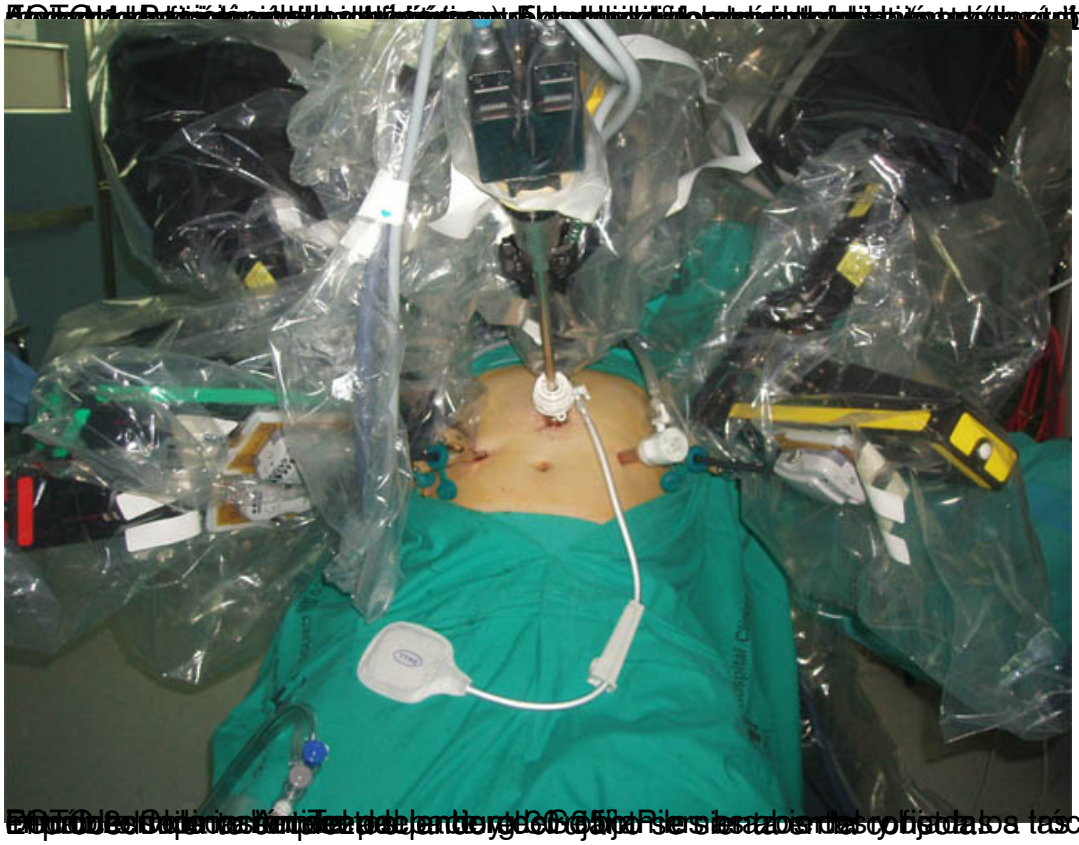

El robot

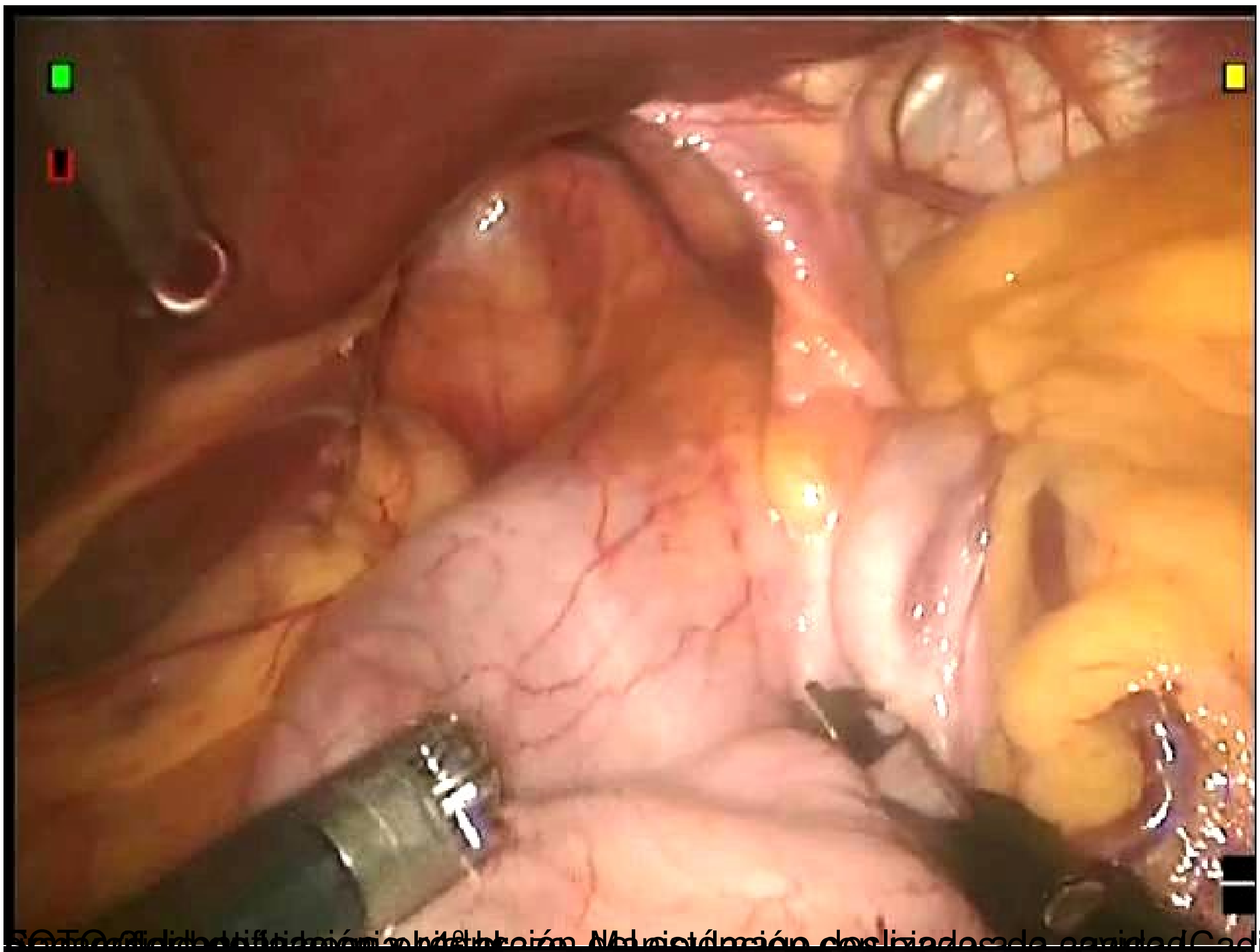

[illegible]iére). Se observa el

FOTO 4: Extirpación del saco empezando por el pilar izquierdo [illegible] con la pinza de Cadiére en

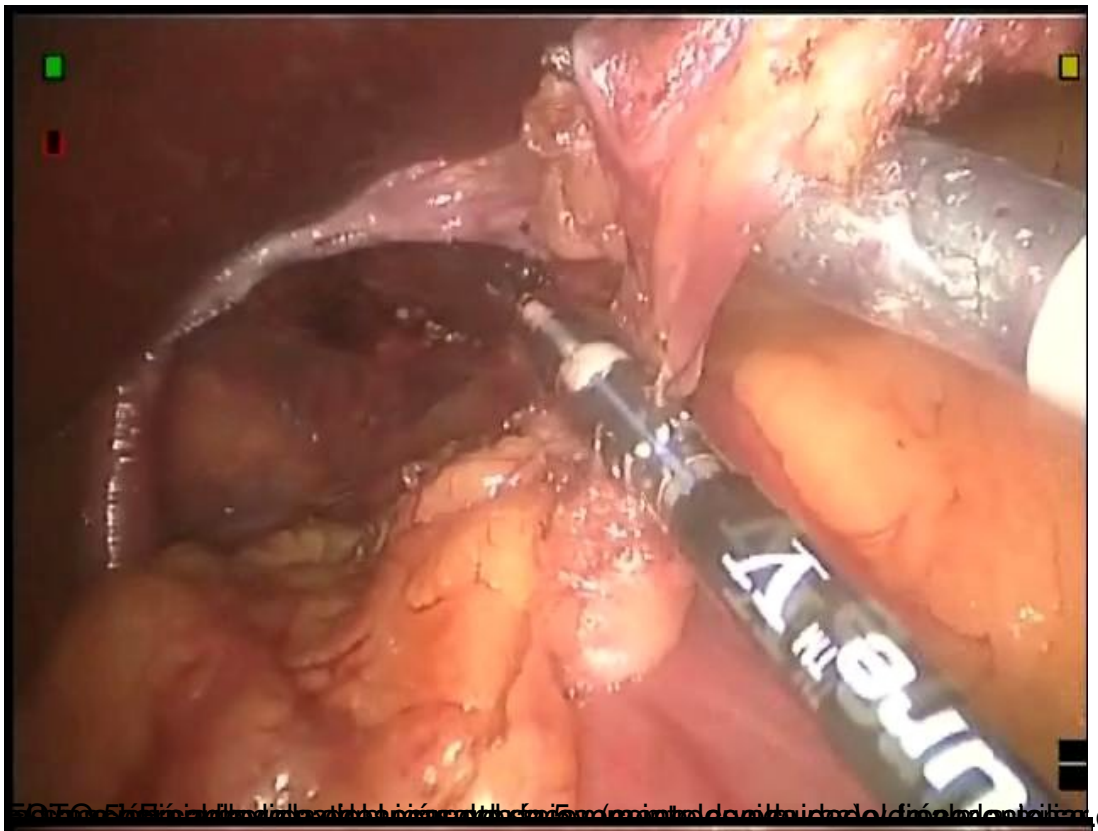

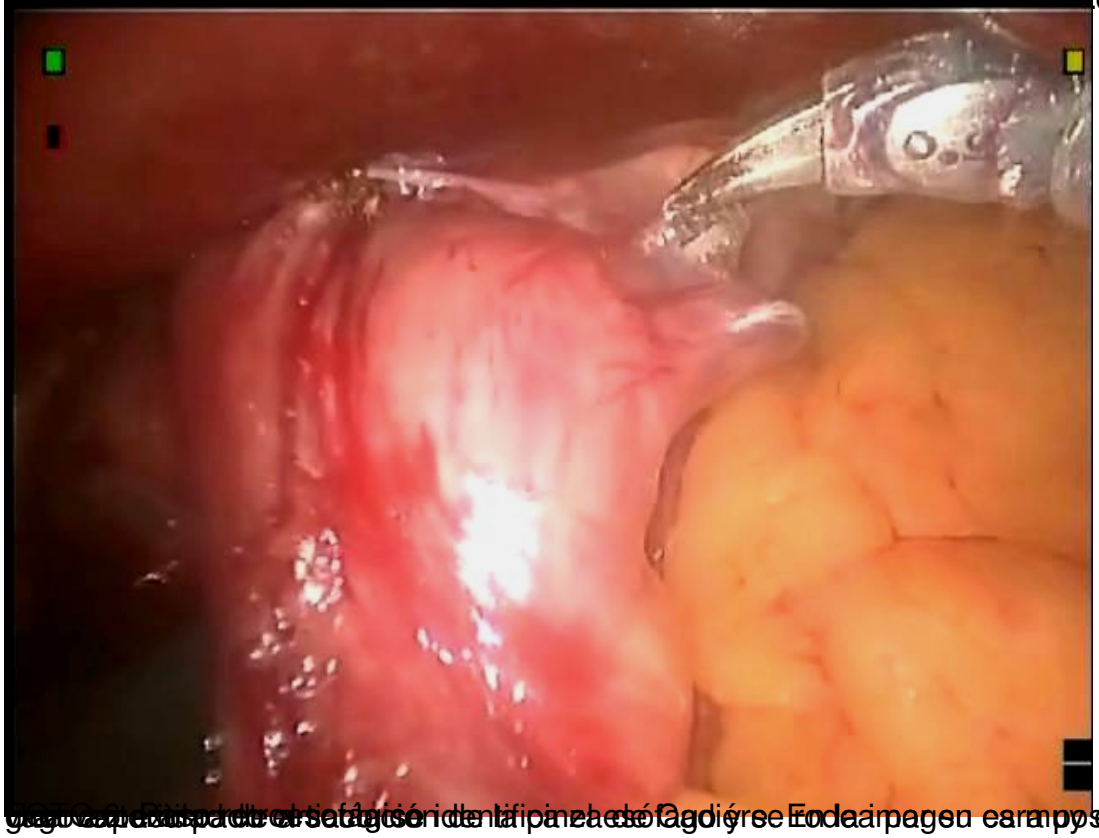

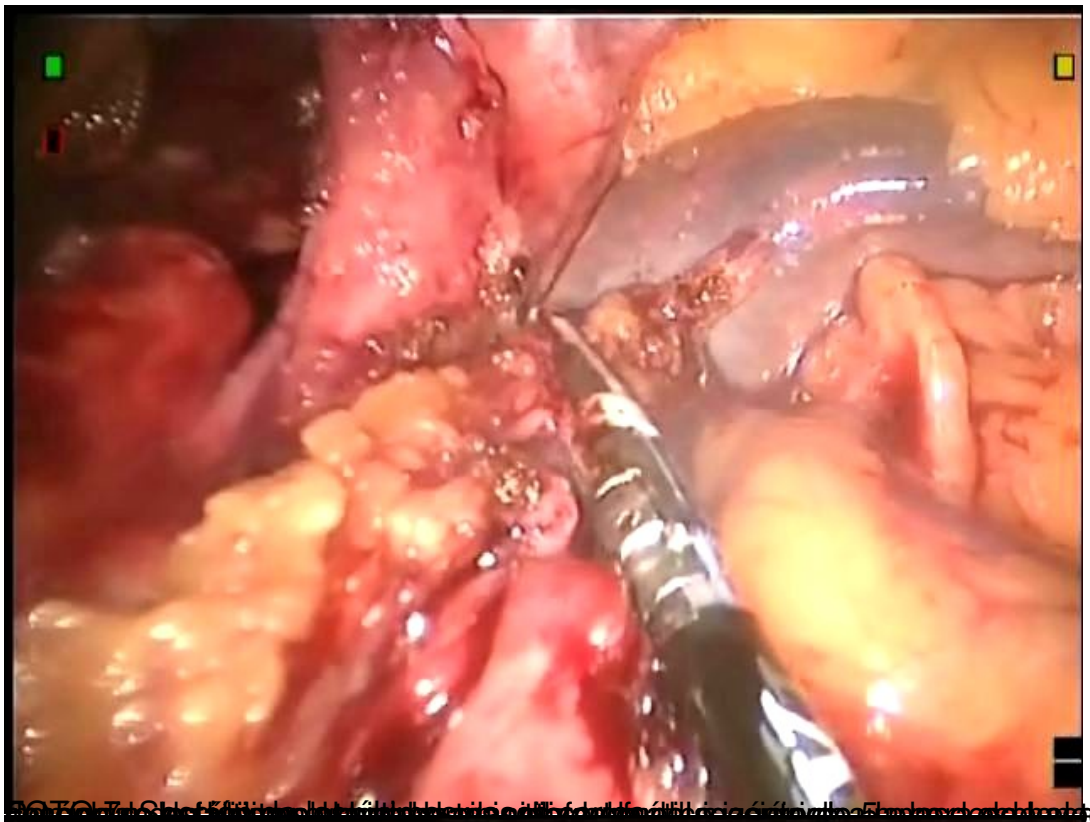

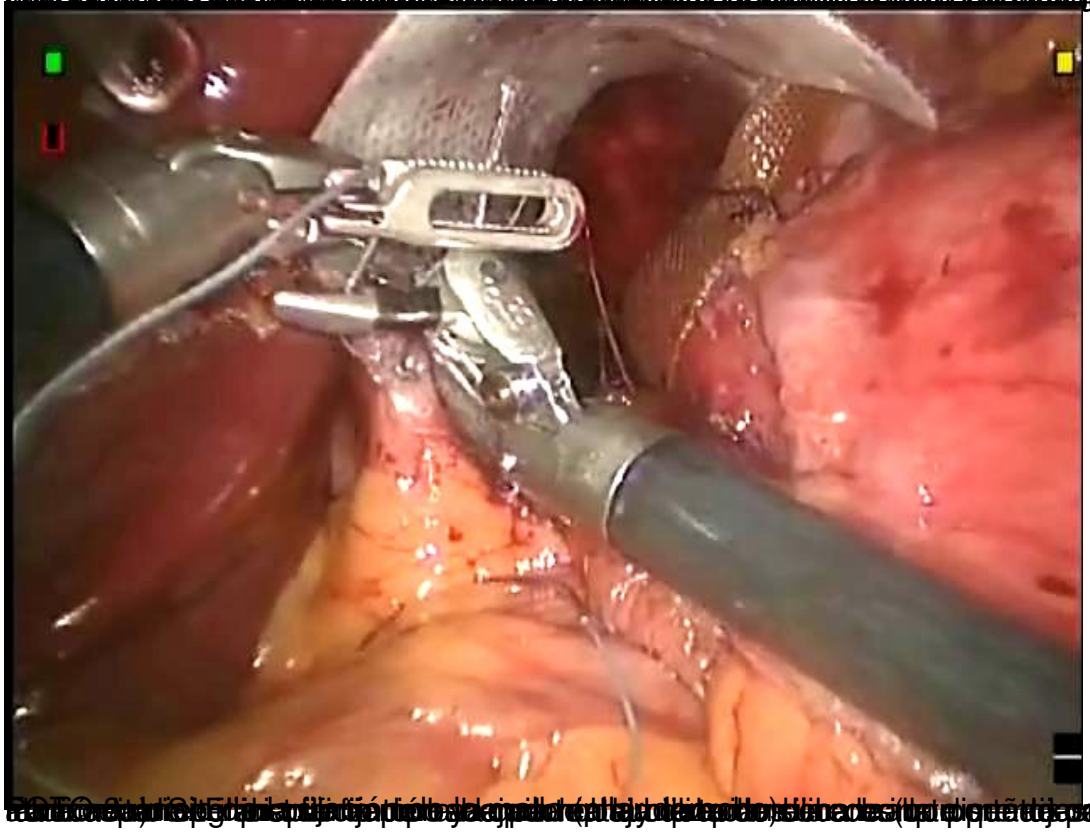

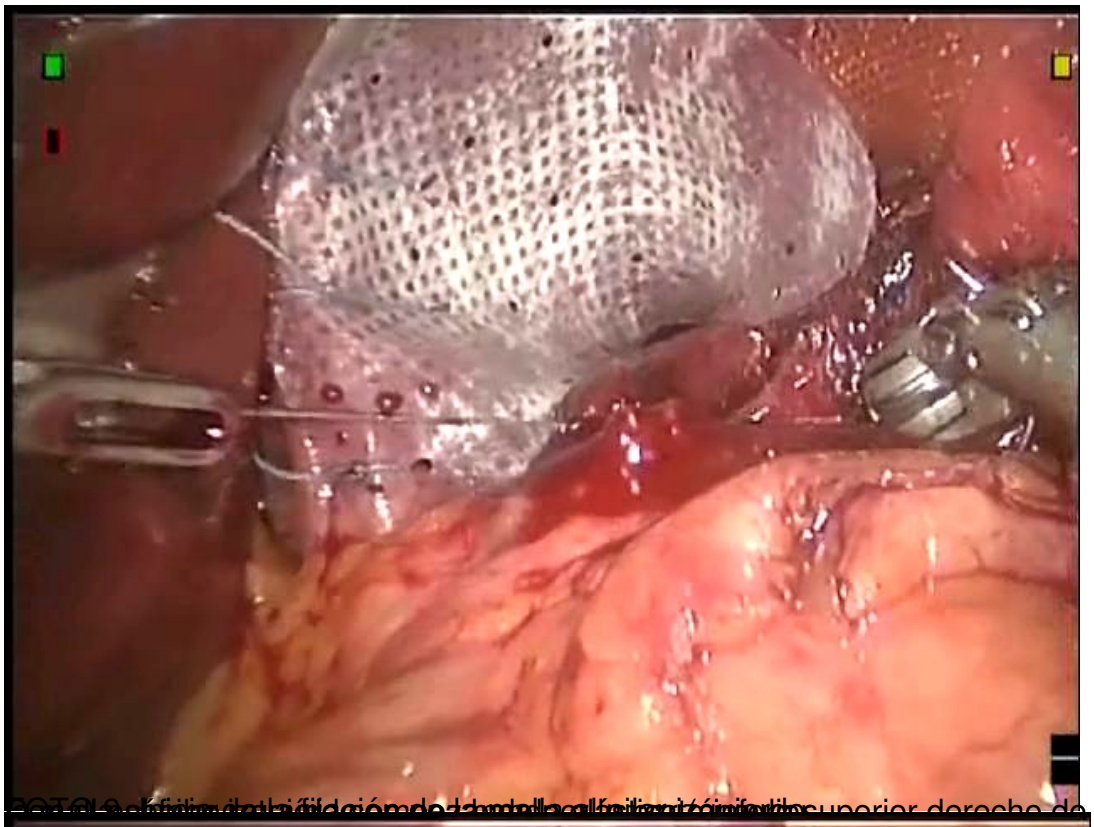

la imagen), se fija

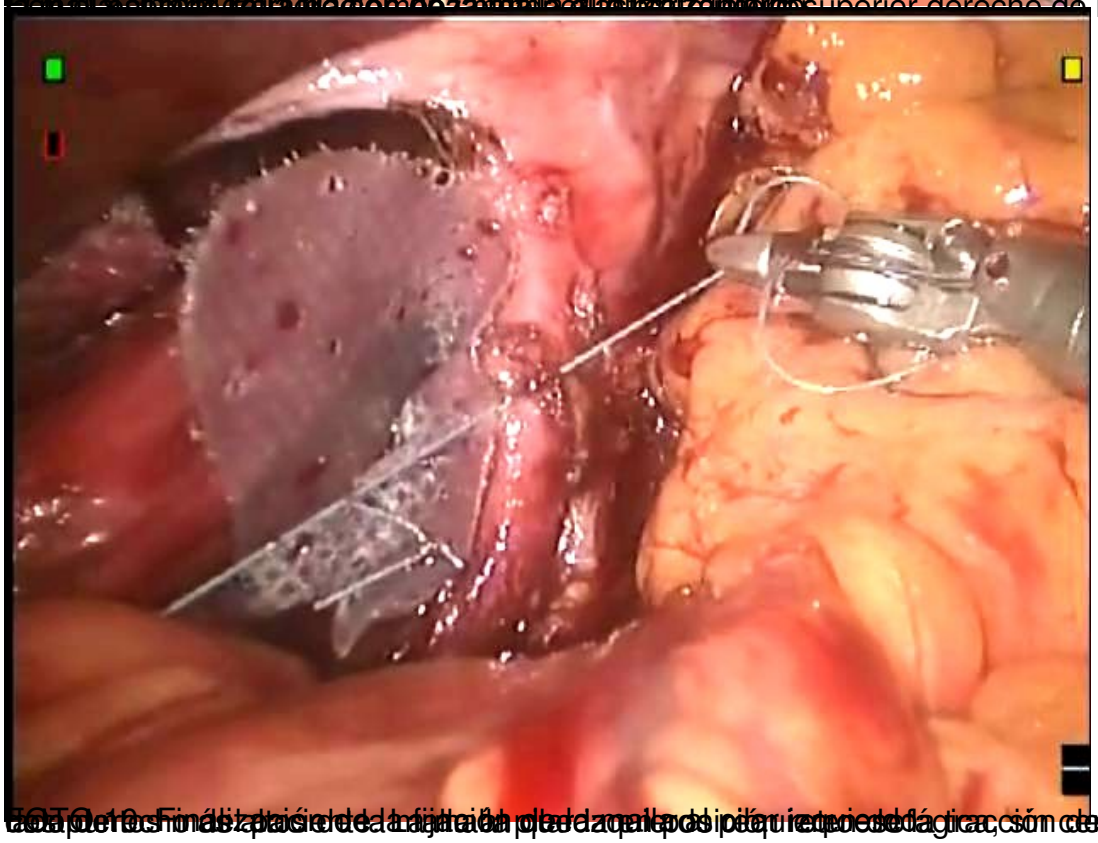

por

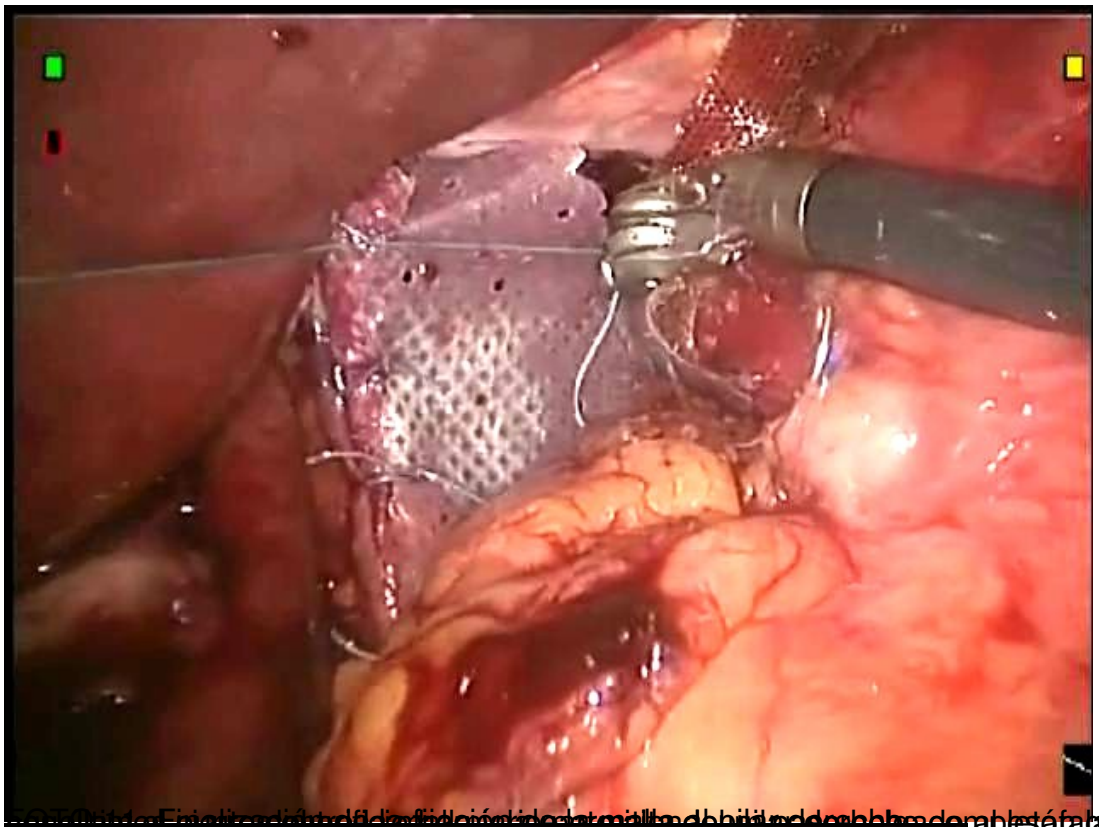

[illegible] fijación de

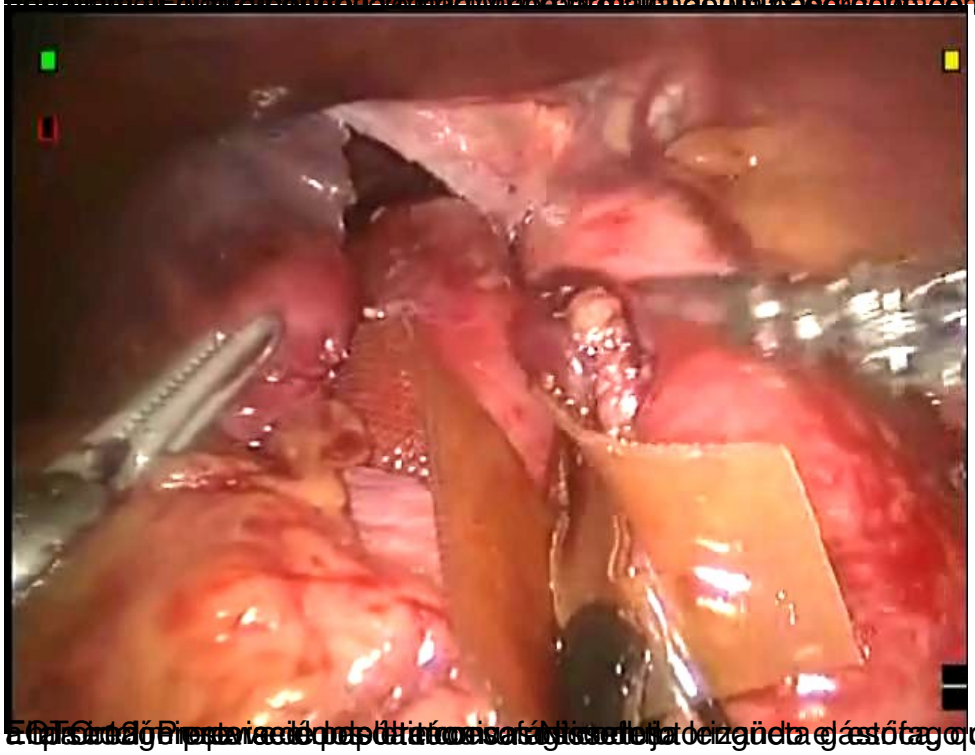

[illegible]

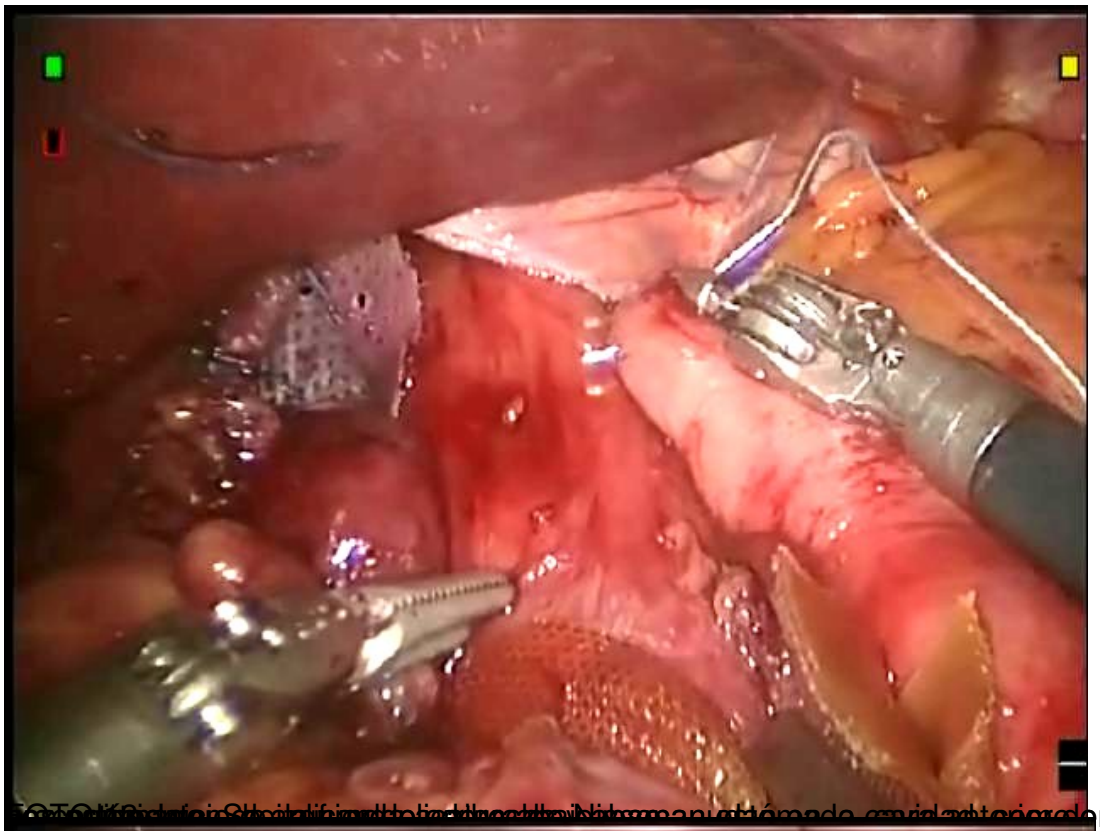

FOTO 13. Inicio de la fundoplicatura de Nissen, tomando con la anterior de resorte y del resorte y otra

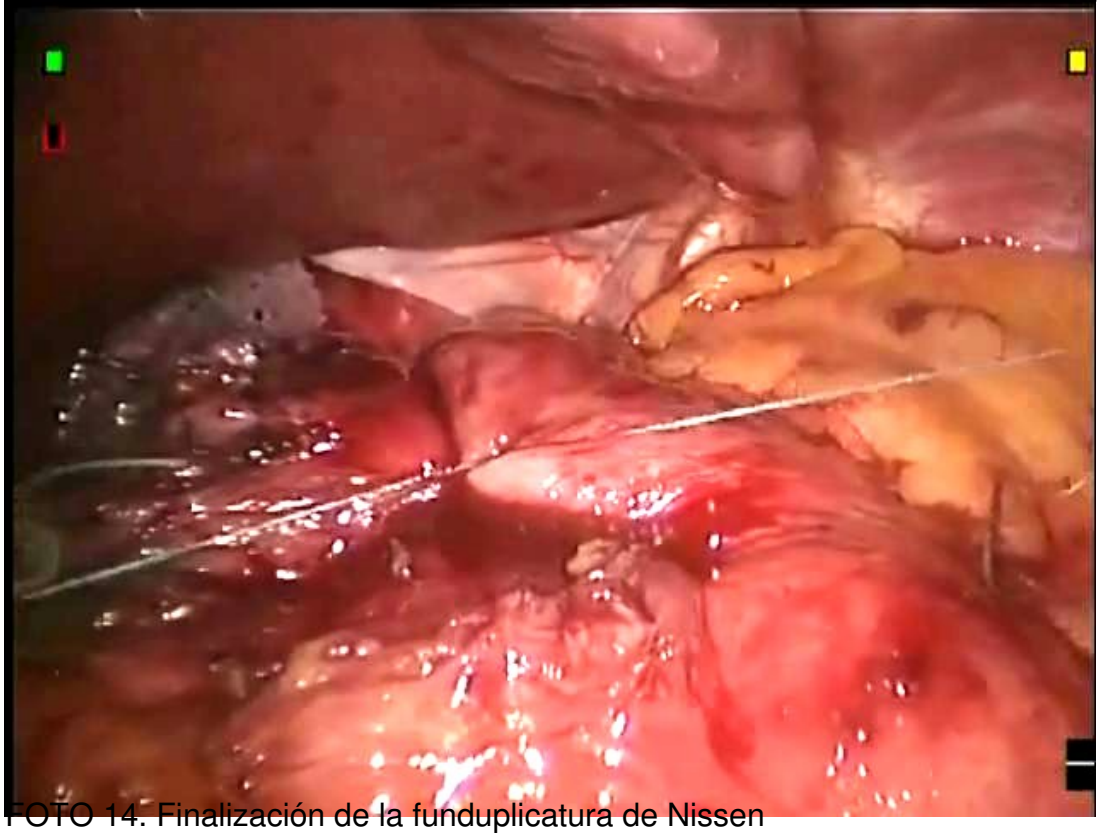
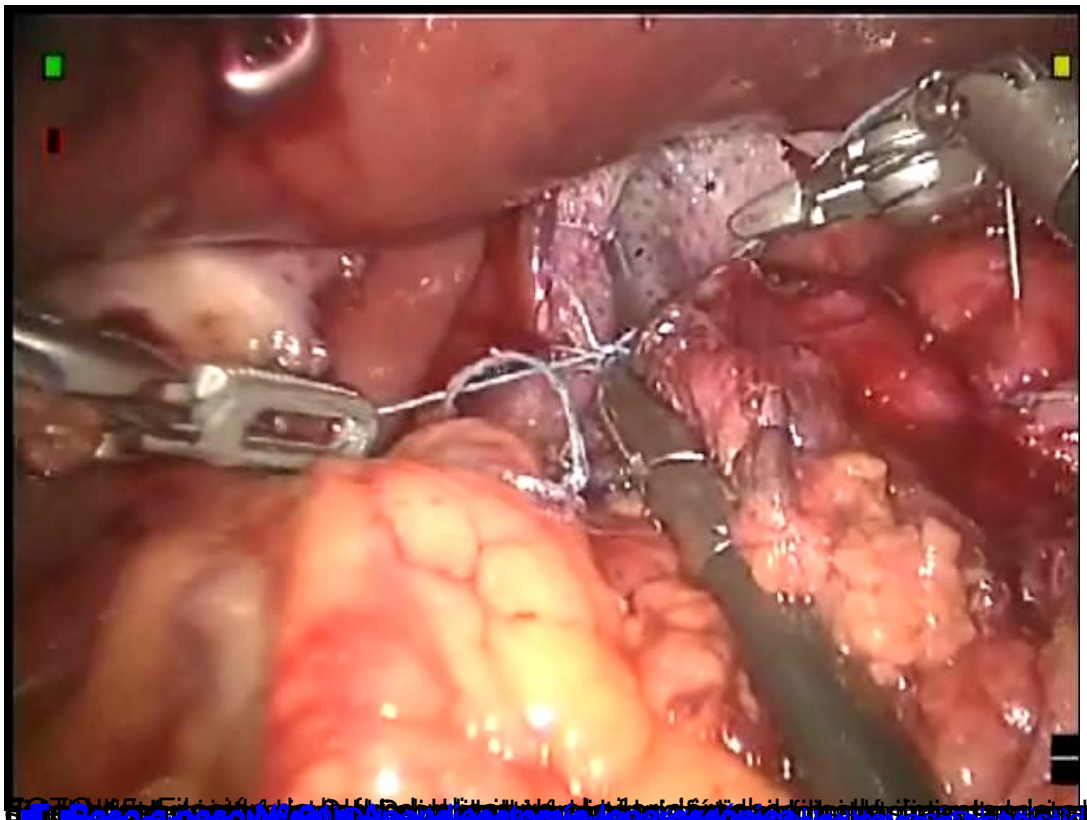
FOTO 14. Finalización de la funduplicatura de Nissen