REPARACIÓN LAPAROSCÓPICA URGENTE DE HERNIA DE SPIEGEL INCARCERADA

Autores:
Miguel Bongera, Omar Abdel-lah, Ignacio Hevia, José Luis Rodicio, Faustino Pozo
Hospital de Mieres (Asturias)

Email. mbchoppy@hotmail.com

CITAR COMO:
Miguel Bongera, Omar Abdel-lah, Ignacio Hevia, José Luis Rodicio, Faustino Pozo - Reparación laparoscópica urgente de hernia de Spiegel incarcerada. - Seclaendosurgery.com (en linea) 2011, nº 36. Disponible en Internet: http://www.seclaendosurgery.com/index.php?option=com_content&view=article&id=150&Itemid=149. ISSN: 1698-4412

RESUMEN

Introducción y objetivos. Desde la primera publicación en 1992 de la reparación laparoscópica

de una hernia de Spiegel, y debido principalmente a su baja incidencia, son pocos los casos disponibles en la literatura médica. Sin embargo, la tendencia parece ser hacia este abordaje debido a su relativa simplicidad técnica, la posibilidad de examinar el contenido de la cavidad abdominal y las ventajas de la cirugía laparoscópica.

Nuestro objetivo es describir la técnica utilizada en un caso de reparación laparoscópica urgente de una hernia de Spiegel causando un cuadro suboclusivo en una paciente obesa mórbida y analizar los resultados publicados en la literatura pertinente. Deseamos así comprobar si la vía laparoscópica consigue mejores resultados que la abierta en estos casos.

Métodos. Descripción de un caso de suboclusión intestinal secundaria a hernia de Spiegel incarcerada en una paciente obesa mórbida y análisis de la literatura disponible, a través de PubMed, desde 1992 hasta marzo 2010, en relación a la cirugía laparoscópica de las hernias de Spiegel.

Resultados. Hemos encontrado ocho artículos, en los que la reparación se efectuó de forma satisfactoria por vía laparoscópica, con técnicas variables.

Conclusiones. En nuestra opinión, la vía laparoscópica se muestra como una alternativa muy válida al abordaje abierto de las hernias de Spiegel, tanto en intervenciones programadas como urgentes.

Palabras clave. Hernia de Spiegel. Reparación laparoscópica. Hernia incarcerada. Laparoscopia

INTRODUCCIÓN

Las hernias de Spiegel constituyen únicamente entre un 0.1% y un 2% de todas las hernias de la pared abdominal(1). Su localización por debajo de la aponeurosis del músculo oblicuo externo es la causa de que únicamente se diagnostiquen correctamente mediante la exploración física un 50% de los casos, haciendo con frecuencia necesario el recurrir o bien a la ecografía o a la tomografía computarizada abdominal (TC)(2).

En 1992 se publicó la primera reparación de este tipo de hernias por vía laparoscópica(3) y en nuestro país lo hicieron Salvador et al. en 1995(4). Aunque la literatura en relación a este tipo de abordaje es todavía relativamente escasa, parece confirmarnos que la vía laparoscópica es la de elección en el manejo, tanto programado como urgente, de este tipo de hernias.

MATERIAL Y MÉTODO

Caso clínico

Mujer de 48 años de edad, obesa mórbida (IMC: 41.9) e intervenida en dos ocasiones de hernia discal a nivel lumbar, que acude al servicio de urgencias por presentar un cuadro de 4 días de evolución de estreñimiento, distensión abdominal y náuseas. El día del ingreso la paciente comienza con dolor abdominal intenso de tipo cólico y difuso.

A la exploración física se aprecia un abdomen distendido, con molestia generalizada a la palpación y una tumoración dolorosa de unos 4cm de diámetro a nivel de vacío derecho, que la

paciente no había notado con anterioridad. No presenta signos de irritación peritoneal.

La radiografía simple de abdomen muestra la presencia de asas de intestino delgado distendidas y con niveles hidroaéreos. Para confirmar la sospecha de suboclusión intestinal secundaria a hernia de Spiegel derecha incarcerada, se obtiene una TC abdómino-pélvica donde se aprecia claramente la mencionada hernia (Fig. 1), asociada a una marcada distensión del intestino delgado, sugestiva de suboclusión/obstrucción.

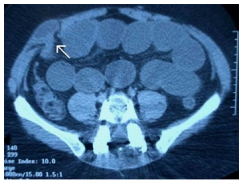

Figura 1. Hernia de Spiegel derecha, conteniendo un asa intestinal (flecha). Obsérvese la dilatación masiva del intestino delgado proximal a la incarceración.

Técnica quirúrgica

La paciente es intervenida de urgencia y se obtiene el neumoperitoneo mediante la introducción, según técnica de Hasson, de un trócar de 12mm en el vacío izquierdo, a través del que se introduce una óptica de 30º. Una vez alcanzada una presión intrabdominal de 12mmHg, se colocan trócares de 12mm en hipocondrio izquierdo y de 5mm en fosa iliaca izquierda. Se objetiva la presencia de unos 150ml de líquido peritoneal claro y un asa de intestino delgado incarcerada en la hernia de Spiegel que se consigue liberar combinando el uso de maniobras de tracción del asa afectada mediante pinzas atraumáticas y presión externa sobre la hernia. El anillo herniario mide aproximadamente 3cm de diámetro (Fig.2).

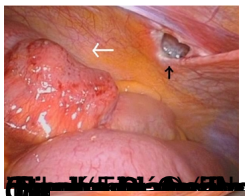

RESULTADOS

Nuestra paciente inició tolerancia a las 12h, fue dada de alta a las 36h de la intervención y se encuentra asintomática a los seis meses de la misma, sin haberse apreciado evidencia ni de recidiva ni de seroma.

Hemos localizado ocho artículos(4,5-11) en los que se hace referencia a la reparación por vía laparoscópica de hernias de Spiegel incarceradas, que incluyen a un total de 10 pacientes. Aunque la técnica utilizada varía, en ninguno de ellos fue necesario convertir a un abordaje abierto, completándose la intervención laparoscópica con éxito. Así mismo y a pesar de que los periodos de seguimiento son relativamente cortos, no se han observado recidivas.

Este parece ser el primer caso descrito del uso de esta técnica en una paciente con obesidad mórbida.

DISCUSIÓN

Las hernias de Spiegel se producen en una zona anatómicamente débil, situada por debajo del ombligo y lateral al músculo recto, donde las fibras aponeuróticas del músculo oblicuo menor y transverso siguen un trayecto paralelo que las hace susceptibles a la herniación. Al situarse más superficialmente la aponeurosis del oblicuo externo, que suele estar íntegra, esta peculiar composición anatómica de las hernias de Spiegel hace que su diagnóstico mediante la exploración física sea difícil, siendo frecuente que los pacientes no aprecien su presencia hasta que sufren un episodio de incarceración que, según algunos autores, puede llegar a ocurrir en el 24% de los casos(12). Esto es debido al pequeño diámetro del defecto aponeurótico que causa estas hernias. Nuestra paciente se ajustaba a estas características, presentando además una obesidad mórbida que dificultaba una correcta exploración física.

El diagnóstico de confirmación se puede obtener bien mediante ecografía, o bien mediante TC. En nuestra opinión, ésta última es la técnica de elección por poder proporcionar más información sobre el contenido del saco herniario, el grado de afectación de las asas intestinales y la presencia de complicaciones u otras patologías asociadas, que puedan influir a la hora de planificar el abordaje endoscópico.

Clásicamente, la reparación de las hernias de Spiegel se ha realizado mediante técnicas abiertas, bien llevando a cabo herniorrafias simples o, desde el advenimiento de los diferentes tipos de mallas, mediante hernioplastias con colocación de la malla a diferentes niveles de la pared abdominal.

El hecho de que las hernias de Spiegel presenten una muy baja incidencia hace que la experiencia en su reparación por vía laparoscópica sea todavía bastante escasa, lo que se pone aún más de manifiesto cuando se trata de intervenciones complicadas por la presencia de incarceración. Desde la primera descripción de la técnica realizada en 1992 por los Drs. Caster y Mizes(3), han surgido unas pocas decenas de publicaciones con una casuística muy restringida que sin embargo parecen demostrar la idoneidad del abordaje laparoscópico. Las técnicas de reparación son variadas, desde la herniorrafia a la hernioplastia con colocación de malla preperitoneal, pasando por la colocación intraperitoneal de diferentes tipos de mallas, en ocasiones cubriéndolas con peritoneo. En nuestro caso se procedió a la reparación de la hernia mediante una malla bilaminar intraabdominal compuesta por poliéster en el lado parietal, lo que favorece su integración, y una membrana reabsorbible de colágeno en el lado visceral que impide el contacto directo con las asas intestinales. No llevamos a cabo la disección del saco herniario ni del peritoneo parietal.

El periodo posoperatorio transcurrió sin incidencias, de forma que la paciente fue capaz de tolerar dieta a las 12h de la intervención y fue dada de alta a las 36h de la misma. A los 6 meses no ha presentado complicaciones locales de las heridas, ni signos clínicos de recidiva, aunque ha declinado la realización de pruebas complementarias de imagen para descartar la presencia de un seroma residual en el saco herniario.

CONCLUSIONES

La limitada evidencia publicada sobre la reparación laparoscópica de las hernias de Spiegel demuestra que es una buena alternativa a la clásica reparación abierta, principalmente en intervenciones programadas, habiéndose demostrado también muy buenos resultados en la cirugía urgente.

El abordaje transabdominal es una técnica relativamente sencilla, que en casos de incarceración/estrangulación permite la evaluación del contenido del saco y actuar sobre el mismo.

La reparación laparoscópica de estas hernias permite una más rápida recuperación del paciente y en casos de obesidad disminuye la elevada incidencia de complicaciones en la herida quirúrgica característica de estos pacientes.

La hernioplastia laparoscópica de las hernias de Spiegel es una alternativa válida al clásico abordaje abierto, tanto en cirugía programada como urgente, aunque en este último caso puede depender tanto de las condiciones del paciente como de la experiencia del cirujano en cirugía laparoscópica. Son precisos seguimientos a largo plazo para valorar si la tasa de recidivas es menor o, al menos equivalente, al de la cirugía abierta, así como series más amplias de pacientes para valorar las posibles complicaciones asociadas específicamente a la

técnica laparoscópica.

REFERENCIAS

1- Vara R, Rosell J, Guerrero JA, Ruiz A. Hernias externas simples y complicadas de la pared abdominal del adulto: 1635 casos. Cirugía Ibero-Americana 1993;2:58-64.

2- Kavic MS. Abdominal wall hernia: the procedure. En: Laparoscopic Hernia Repair. Kavic MS, ed. Amsterdam Harwood Academic Publishers 1997;83-94.

3- Carter JE, Mizes C. Laparoscopic diagnosis and repair of spigelian hernia: report of a case and technique. Am J Obstet Gynecol 1992;167:77-8.

4- Salvador Sanchís JL, Laguna Sastre M, Adell Carceller R, García Calvo R, Gibert Jerez J. Laparoscopic repair of spigelian hernia. Rev Esp Enferm Dig. 1995;87(10):759-60.

5- Leff DR, Hassell J, Sufi P, Heath D. Emergency and elective laparoscopic repair of spigelian hernias: two case reports and a review of the literature. Surg Laparosc Endosc Percutan Tech. 2009 Aug;19(4):e152-5.

6- Baucom C, Nguyen QD, Hidalgo M, Slakey D. Minimally invasive spigelian hernia repair.

JSLS. 2009 Apr-Jun;13(2):263-8.

7- Saber AA, Elgamal MH, Rao AJ, Osmer RL, Itawi EA. Laparoscopic spigelian hernia repair: the scroll technique. Am Surg. 2008 Feb;74(2):108-12.

8- López-Tomassetti Fernández EM, Martín Malagón A, Delgado Plasencia L, Arteaga González I. Laparoscopic repair of incarcerated low spigelian hernia with transperitoneal PTFE DualMesh. Surg Laparosc Endosc Percutan Tech. 2006 Dec;16(6):427-31.

9- Yau KK, Siu WT, Chau CH, Yang GP, Li MK. A laparoscopic approach for incarcerated Spigelian hernia. J Laparoendosc Adv Surg Tech A 2005 Feb;15(1):57-9.

10- García Molina F, Ortegón-Castellano B, Franco-Osorio JD, Domínguez-Addame-Lama E, Gil-Quirós FJ, Gutiérrez de la Peña C, Medina-Díez J. Tratamiento laparoscópico de la hernia de Spiegel. Cir Esp 2002;71(4):207-9.

11- Novell F, Sanchez G, Sentis J, Visa J, Novell J, Novell Costa F. Laparoscopic management of Spigelian hernia. Surg Endosc 2000 Dec;14(12):1189. Epub 2000 Sep 20.

12- Spangen L. Spigelian hernia. En: Prostheses and Abdominal Wall Hernias. Bendavid R, ed. Austin: RG Landes;1994;563.