

HERNIA DE MORGAGNI. A PROPÓSITO DE TRES CASOS.

Vega Mata N, Álvarez Muñoz V, Álvarez Zapico JA, Cebrián Muíños C, Gómez Farpón A, Granell Suárez C.

Servicio de Cirugía Pediátrica. Hospital de Oviedo (Asturias)

Email : nataliz_v@yahoo.es

CITAR COMO:

Vega Mata N, Álvarez Muñoz V, Álvarez Zapico JA, Cebrián Muíños C, Gómez Farpón A, Granell Suárez C.- HERNIA DE MORGAGNI. A PROPÓSITO DE TRES CASOS. -

Seclaendosurgery.com (en línea) 2011, nº 37. Disponible en Internet:

http://www.seclaendosurgery.com/index.php?option=com_content&view=article&id=167&Itemid=168. ISSN: 1698-4412

RESUMEN

Introducción y objetivos. El defecto retroxifocostal de Morgagni es una anomalía poco frecuente del diafragma. En niños puede cursar de forma asintomática o con clínica respiratoria. El objeto de este estudio es analizar sus diferentes métodos de abordaje y cuidados postoperatorios.

Casos clínicos. Se presentan 3 pacientes, de 6, 24 y 36 meses de edad intervenidos quirúrgicamente de Hernia de Morgagni. El diagnóstico se realizó en todos los casos mediante una radiografía torácica, complementada en un caso con enema barritado y en otro con

tomografía computerizada tóraco-abdominal.

Resultados. Mediante abordaje laparoscópico, se redujo el contenido herniario y se cerró el defecto sin reseca el saco herniario. En un caso, mediante cierre directo, según la técnica de Newman, mientras que en los otros dos casos, el mayor tamaño del defecto requirió la colocación de una malla fijada mediante agrafes. El postoperatorio del paciente sometido a un sutura directa fue más prolongado (7 días), respecto a los otros dos pacientes (3 días), al mantenerse bajo sedación las primeras 48 horas para de este modo proteger la sutura y aumentar su confort.

Conclusiones. La laparoscopia es la vía de elección para el abordaje de esta patología, ya que además de confirmar el diagnóstico, permite la reparación del defecto con mínima morbilidad. Se pueden optar entre distintas técnicas quirúrgicas, todas ellas válidas y que requieren un planteamiento individualizado para optimizar el tratamiento.

PALABRAS CLAVE: Laparoscopia, hernia de Morgagni, cuidados postoperatorios, técnica quirúrgica.

ABSTRACT

Introduction and objectives. Morgagni retroxifocostal defect is a rare disease of the diaphragm. Children can be asymptomatic but they often present respiratory symptoms. The purpose of this study is to analyse different methods of approach and postoperative care in this disease.

Case reports. We report 3 patients, 6, 24 y 36 months old, who underwent Morgagni hernia repair. The diagnosis was made in all cases by X-ray, we complemented the diagnosis, in one case with a barium swallow and in another one with a toraco-abdominal computed tomography.

Results. We performed a laparoscopic treatment in all three cases. The defect was closed

without resection of the hernial sac. In one case, the closure was performed according to the Newman technique, while in the other two cases, a larger defect required the placement of a mesh fixed with staples. The postoperative hospital stay of the patient who underwent direct suture was longer (7 days), compared to the other two patients (3 days), in order to keep him under sedation 48 hours to protect the suture and increase his comfort.

Conclusions: We consider that laparoscopy is the approach of choice for tackling this disease, as well as confirm the diagnosis, and allows us to repair the defect with minimal morbidity. Different surgical techniques have to be individualized for each patient in order to achieve the best results.

KEY WORDS: Laparoscopy, Morgagni hernia, postoperative care, surgical technique.

INTRODUCCIÓN

Los defectos de fusión entre la parte esternal y lateral del diafragma dan lugar a una hernia diafragmática retroesternal, llamada de Morgagni cuando es derecha, de Larrey cuando es izquierda y de Morgagni-Larrey cuando es bilateral. El riesgo de encarceración o estrangulación de las vísceras abdominales herniadas a la cavidad torácica hace que deban repararse al diagnóstico. Tradicionalmente, la vía de abordaje requería una laparotomía o toracotomía pero desde el desarrollo de la cirugía mínimamente invasiva su corrección puede realizarse de forma segura mediante un abordaje laparoscópico (1-4). Existe una gran variabilidad de técnicas descritas para su reparación, desde un cierre directo del defecto a la interposición de una malla con resección o no del saco herniario. Se describen además diferentes tipos de mallas y suturas.

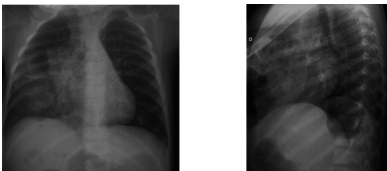
OBJETIVOS

Analizar diferentes técnicas de abordaje y diferentes cuidados postoperatorios utilizados en tres pacientes intervenidos de hernia de Morgagni.

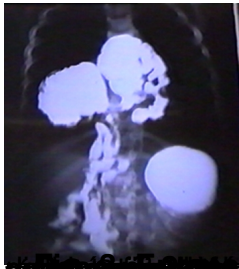MATERIAL Y MÉTODOS

Se revisaron retrospectivamente los 3 casos clínicos tratados en nuestro hospital en los últimos 15 años y se analizaron diferentes parámetros: edad, sexo, clínica de presentación, métodos de diagnóstico, detalles quirúrgicos, manejo postoperatorio, estancia hospitalaria y resultados.

Caso nº 1. Varón de 36 meses diagnosticado incidentalmente de Hernia de Morgagni tras la realización de una radiología de tórax durante el estudio de su retraso ponderal y psicomotor. (Figs. 1 y 2). El diagnóstico se completó con un enema de bario que reveló un defecto de gran tamaño y una herniación de colon derecho, íleon distal y lengüeta hepática (Fig. 3).



Figs. 1 y 2. Radiografías de tórax en las que se constata ocupación del hemitórax derecho por vísceras abdominales herniadas.



RESULTADOS

Todos nuestros pacientes fueron tratados quirúrgicamente por vía laparoscópica mediante tres puertos: el primero de 5 o 10 mm, dependiendo de la edad del paciente, se colocó transumbilical bajo visión directa y los otros dos de 5 mm se ubicaron en hipocondrio derecho e izquierdo. En todos ellos, el ligamento falciforme se dividió para tener una mejor visión del defecto. Tras la reducción del contenido herniario y verificar su viabilidad, se selló la hernia sin resear su saco utilizando dos métodos de cierre diferentes (Fig. 4).

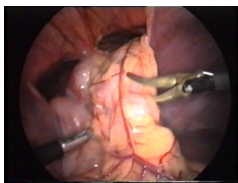


Fig. 4. Visión laparoscópica del defecto y reducción del contenido herniario.

En un caso se realizó una herniorrafia anterior, según la técnica de Newman, mediante cierre directo con ligera tensión, incluyendo en la sutura la pared anterior del abdomen y dejando los nudos extracorpóreos y subcutáneos. Es decir, tras introducir percutáneamente la sutura, se pasó a través del borde más posterior del defecto y se exteriorizó nuevamente dejando los nudos extracavitariamente. Esto permitió englobar en la sutura la pared anterior del abdomen que aumenta la seguridad al cierre. Una vez reparado el defecto se comprobó su sellado bajo visión laparoscópica (Fig 5). Para esta técnica quirúrgica, se utilizó una sutura de reabsorción lenta. El paciente se mantuvo bajo sedación con perfusión continua de midazolam (0,1 mg/Kg/h) y fentanilo (0,5 ug/Kg/h) durante 48 horas para aumentar su confort y proteger la sutura. El tiempo quirúrgico fue de 3 horas, siendo el inicio de tolerancia al 4^º día postoperatorio y la estancia hospitalaria de 7 días.

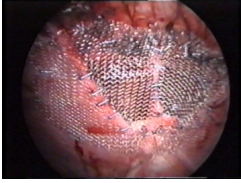


Fig. 5. Una vez cerrado el defecto, se comprueba bajo visión laparoscópica el sellado.

A diferencia del primer caso descrito, en los otros 2 pacientes el gran tamaño del defecto no permitió realizar el cierre directo libre de tensión o bajo mínima tensión y requirió la colocación de una malla bicapa de polipropileno (Prolene®) y poliglactina (Vicryl®). Para ello, se resecó la parte peritoneal y por tanto más laxa del saco herniario, dejando un reborde fascial consistente. Se midió el defecto y se confeccionó una malla de tamaño y forma adecuada, que posteriormente se enrolló y se introdujo en la cavidad abdominal a través de uno de los trócares. Para su fijación, se utilizó una endograpadora provista de una rótula que permite la rotación completa de su cabezal lo que posibilitó la colocación de los agrafes con gran precisión. Sin embargo, su diámetro precisó la sustitución del trócar de 5 mm situado en el hipocondrio derecho por otro de 10 mm. En ambos casos, el tiempo quirúrgico fue de 90 minutos y recibieron el alta hospitalaria al 3º día postoperatorio. Se mantuvieron bajo sedoanalgesia las primeras 12 horas con midazolam a 0,1 mg/Kg. /h y fentanilo a 0,5ug/Kg./h. Los resultados a largo plazo fueron similares con ambas técnicas, ya que todos nuestros pacientes se mantienen asintomáticos con radiografías de control sin signos de recidiva.

Vídeo de la técnica quirúrgica empleada en el 2º y 3º casos clínicos

DISCUSIÓN

La hernia de Morgagni-Larrey es frecuentemente diagnosticada de forma casual aunque en niños se suele manifestar mediante infecciones respiratorias, y rara vez, con síntomas de incarceration (2). Nuestros 3 pacientes, todos ellos con defecto retroesternal derecho, uno asintomático y los otros dos con clínica respiratoria, no presentaron síntomas de incarceration. Su asociación con Sd de Down y con consanguinidad se refleja en dos de nuestros pacientes tal como lo describe Ahmed (5). La prueba diagnóstica utilizada fue la radiografía de tórax complementada con enema de bario o con TC tóraco-abdominal para definir el tamaño del defecto y el contenido de la hernia. Sintomática o no, debe repararse por el riesgo de incarceration o estrangulación. La laparoscopia es descrita como la mejor vía de abordaje en este tipo de hernia (excelente visualización del defecto herniario, mínimo trauma y menor dolor postoperatorio) siendo el empleado en nuestros tres pacientes (1-4). Tras la reducción del contenido herniario, existen diferentes métodos de cierre del defecto bien directo o con interposición de una malla, sutura intra o extracorpórea, continua o discontinua y con resección o no del saco herniario. En cuanto al uso o no de malla, preferimos no utilizarla en la medida de lo posible salvo que el defecto sea de gran tamaño y su cierre pueda quedar a tensión como ocurrió en dos de nuestros pacientes. En ambos se utilizó una malla de bicapa ya que esto favorece su integración e impide su adhesión por su cara visceral (6). La ausencia de fascia en la cara dorsal del esternón y a nivel pericostal dificulta la sutura del defecto por lo que la exteriorización de la sutura permite incluir la pared anterior del abdomen aportando mayor solidez a la sutura tal como ocurrió en el primer caso (2). Para los defectos de gran tamaño que requieren una malla, estas pueden fijarse mediante agrafes sustituyendo así la sutura intracorpórea de difícil realización. En ninguno de nuestros pacientes se resecó el saco ya que tal como se describe en otros trabajos, al estar íntimamente adherido al pericardio y a la pleura, creemos que estos podrían lesionarse durante la disección. Simplemente, en los dos casos en los que se selló el defecto con una malla, se resecó su parte más laxa para dejar unos bordes lo suficientemente consistentes que permitieran su fijación (2,7,8). El tiempo quirúrgico empleado para el cierre con malla y agrafes es similar al descrito en otras series siendo duplicado en el cierre mediante sutura directa con nudos extracorpóreos (9). En cuanto a los cuidados postoperatorios, cuando la sutura directa es posible con ligera tensión la sedación del paciente permite protegerla con el inconveniente de aumentar la estancia hospitalaria (7 frente a 3 días), pero con la ventaja de no utilizar material extraño (9).

En conclusión, la reparación laparoscópica de la Hernia de Morgagni es segura y permite utilizar diferentes técnicas, todas ellas válidas y que requieren un planteamiento individualizado para optimizar el tratamiento.

REFERENCIAS

1. 1- Nasr A, Fecteau A. Foramen of Morgagni hernia: presentation and treatment. *Thorac Surg Clin.* 2009 Nov;19(4):463-8.
2. 2- Mallick MS, Alqahtani A. Laparoscopic-assisted repair of Morgagni hernia in children. *J Pediatr Surg.* 2009 Aug;44(8):1621-4.
3. 3- Van Niekerk ML. Laparoscopic repair of Morgagni diaphragmatic hernia in children. *S Afr J Surg.* 2009 Feb;47(1):14-6.
4. 4- Newman-Heiman N, Kleiner O, Finaly R, Mordechai J, Cohen Z. Minimally invasive surgery approach for diaphragmatic morgagni hernia in children. *Harefuah.* 2007 Apr;146(4):260-1, 319.
5. 5- Al-Salem AH. Congenital hernia of Morgagni in infants and children. *J Pediatr Surg.* 2007 Sep;42(9):1539-43
6. 6- Dutta S, Albanese CT. Use of a prosthetic patch for laparoscopic repair of Morgagni diaphragmatic hernia in children. *J Laparoendosc Adv Surg Tech A.* 2007 Jun;17(3):391-4.
7. 7- Korkmaz M, Güvenç BH, Senel U. Minimal access surgical repair of Morgagni hernia: the fate of the unresected hernia sac. *J Laparoendosc Adv Surg Tech A.* 2007 Dec;17(6):833-6.
8. 8- Akbiyik F, Tiryaki TH, Senel E, Mambet E, Livanelioglu Z, Atayurt H. Is hernial sac removal necessary? Retrospective evaluation of eight patients with Morgagni hernia in 5 years. *Pediatr Surg Int.* 2006 Oct;22(10):825-7
9. 9- Shah SR, Wishnew J, Barsness K, Gaines BA, Potoka DA, Gittes GK, Kane TD. Minimally invasive congenital diaphragmatic hernia repair: a 7-year review of one institution's experience. *Surg Endosc.* 2009 Jun;23(6):1265-71.