DERIVACIÓN CISTOENTÉRICA LAPAROSCÓPICA DE PSEUDOQUISTE PANCREÁTICO POSTRAUMÁTICO

Autores:
Lucía Mangas Álvarez, Verónica Marijuan Sauquillo, Javier Gómez-Chacón Villalba, Miguel Couselo Jerez, Vicente Ibañez Pradas, Juan José Vila Carbó

Servicio de Cirugía Pediátrica – Hospital La Fe (Valencia)
Email: luciamangas@hotmail.com
CITAR COMO:
Lucía Mangas Álvarez, Verónica Marijuan Sauquillo, Javier Gómez-Chacón Villalba, Miguel Couselo Jerez, Vicente Ibañez Pradas, Juan José Vila Carbó.
DERIVACIÓN CISTOENTÉRICA LAPAROSCÓPICA DE PSEUDOQUISTE PANCREÁTICO POSTRAUMÁTICO. NUESTRA SERIE. - Seclaendosurgery.com (en linea) 2012, nº 39.
Disponible en Internet: http://www.seclaendosurgery.com/index.php?option=com_content&view=article&id=220&Itemid=218 . ISSN: 1698-4412

RESUMEN

IntroducciónLos pseudoquistes pancreáticos son poco frecuentes en los niños. Su etiología más común son los traumatismos cerrados en epigastrio. Si tras un manejo conservador no se solucionan, se debe optar por su drenaje. El drenaje interno mediante endoscopia es la técnica menos agresiva, siendo el drenaje quirúrgico la técnica de referencia clásica. Presentamos un caso de drenaje interno laparoscópico con anastomosis cistoentérica tras fracaso de drenaje interno endoscópico previo.

Palabras clave: Pseudoquiste pancreático – Laparoscopia - Anastomosis cistoentérica

ABSTRACT

Introduction.Pancreatic pseudocysts are uncommon in children. Their aetiology more frequent is blunt abdominal trauma in epigastric area. If it doesn't improve with conservative management we may considered drain it. Intracystic drain with endoscopy is the less aggressive technique and surgical drain the gold standard. A case report of laparoscopic cyst drain with cystenteric anastomosis after a prior attempt of endoscopic drain is presented in this paper.

Pancreatic pseudocyst – Laparoscopy - Cystenteric anastomosis

INTRODUCCIÓN

Los pseudoquistes pancreáticos se definen como colección de líquido (jugo pancreático) con una pared bien definida, de más de 4 semanas de evolución. Cuando no se resuelven espontáneamente con tratamiento conservador se debe optar por su drenaje para evitar complicaciones: expansión del mismo causando obstrucción en estructuras adyacentes (digestivas o vasculares), infección, fístulas, pseudoaneurismas con sangrados agudos. Las opciones terapéuticas de drenaje son múltiples y dependerán de la topografía donde se encuentre: interno (endoscópico, laparoscópico o a través de cirugía abierta), externo (punción percutánea) o resección pancreática.

CASO CLÍNICO

Paciente femenina de 5 años que tras traumatismo cerrado con manillar de bicicleta presenta pseudoquiste pancreático dependiente de cuerpo, sin resolución espontánea tras 6 semanas de evolución y sin complicaciones del mismo (Figura 1).

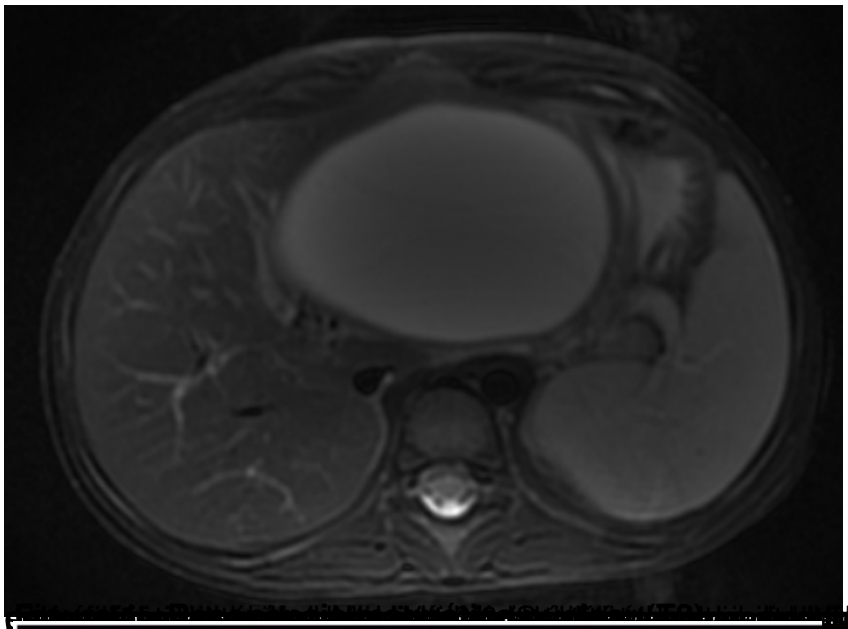

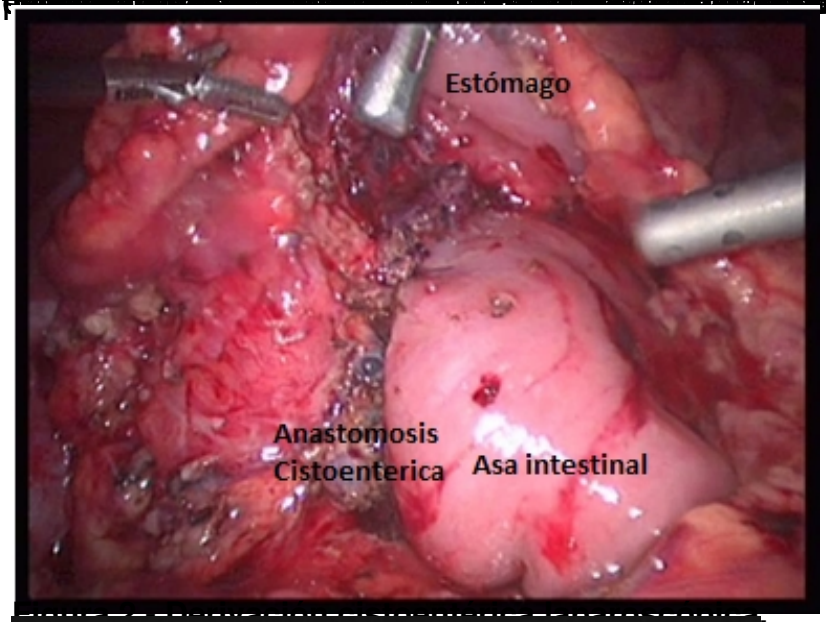

Figura 6: Resonancia magnética nuclear tras 2 años de la derivación cistoentérica

DISCUSIÓN

Los pseudoquistes pancreáticos son una entidad poco frecuente en niños. Su etiología más común es la postraumática, seguida de secuelas postpancreatitis. La historia natural de los mismos sugiere que más de un 40% se resuelven espontáneamente, pero que tras más de 6 semanas no suelen desaparecer, incrementándose la incidencia de complicaciones hasta el 50% si continuamos con una actitud conservadora (1,2). Las complicaciones que podemos encontrarnos son múltiples: infección, crecimiento importante que provoque obstrucción digestiva, compresión de estructuras vasculares vecinas (hepáticas, vena cava inferior), fistulización (cavidad pleural, víscera digestiva,…), pseudoaneurisma arterial que puede condicionar sangrado agudo.

Las posibilidades de drenaje del pseudoquiste son varias no existiendo indicaciones definidas para cada uno de ellos. El drenaje externo percutáneo dejando un catéter externo es una opción. Debemos de realizar lavados por el drenaje para evitar su obstrucción y pérdida de su función. Complicaciones de esta técnica pueden ser la infección del trayecto de derivación y la perpetuación de una fístula cutánea.

En nuestro caso, ya que no encontramos ninguna complicación tras el periodo de tratamiento conservador llevado a cabo durante 6 semanas, la relación del pseudoquiste con el estómago es manifiesta en las imágenes de resonancia magnética nuclear, por lo que se decidió abordaje interno. El drenaje endoscópico parece ser muy efectivo en casos seleccionados, en los que el quiste presenta una relación óptima con la pared gástrica o duodenal.

Debemos descartar la presencia de pseudoaneurismas. A pesar de la dilatación del trayecto de drenaje en nuestro caso se cerró la comunicación. Se ha descrito la colocación de stent para evitar esta complicación, no encontrando su uso en pacientes pediátricos (3)

Tras comprobar la resolución inicial del pseudoquiste a la semana postintervención, y la imposibilidad de realizar un nuevo intervencionismo endoscópico, se decide el tratamiento quirúrgico laparoscópico. Se han descrito distintas técnicas quirúrgicas laparoscópicas para el tratamiento de los pseudoquistes pancreáticos, dependiendo alguna de ellas de la topografía de los mismos (4,5,6). Se optó por el abordaje laparoscópico y la anastomosis cistoentérica con entrada a través del ligamento gastrocólico porque pensamos que es la técnica más sencilla. Dependiendo de las relaciones del pseudoquiste se realizara una anastomosis citogástrica o

cistoentérica, la cual se realizó en nuestro caso.

CONCLUSIONES

Existe poco consenso en el abordaje optimo de los pseudoquistes pancreáticos en niños, tendiéndose en el momento actual a procedimientos mínimamente invasivos. El tratamiento definitivo es el drenaje interno quirúrgico que, mediante abordaje laparoscópico no presenta mayores complicaciones, siendo igualmente efectivo.

BIBLIOGRAFÍA

1.- Cheruvu CV, Clarke MG, Prentice M et al. Conservative treatment as an option in the management of pancreatic pseudocyst. Ann R Coll Surg Engl 2003;85(5):313-6

2.- Bradlev EL, Clements JL Jr, Gonzalez AC. The natural history of pancreatic pseudocysts: a unified concept of management. Am J Surg 1979;137(1):135-41

3.- Jansen JM, Hanrath A, Rauws EA et al. Intracystic wire exchange facilitating insertion of multiple stents during endoscopic drainage of pancreatic pseudocysts. Gastrointest Endosc 2007;66(1):157-61

4.- Park AE, Heniford BT Therapeutic laparoscopy of the pancreas. Ann Surg 2002;236(2):149-158.

5.- Davila-Cervantes A, Gómez F, Chan C et al. Laparoscopic drainage of pancreatic pseudocysts. Surg Endosc 2004;18(10):1420-1426

6.- Yoder SM, Rothenberg S, Tsao K et al. Laparoscopic treatment of pancreatic pseudocyst in children. J Laparoendosc Adv Surg Tech A 2009;19 Suppl 1:S37-40